

**PENUNTUN PRAKTIKUM  
ANATOMI DAN FISILOGI  
TERNAK**

**LABORATORIUM REPRODUKSI  
DAN PEMULIAAN TERNAK  
JURUSAN PETERNAKAN  
FAKULTAS PERTANIAN  
UNIVERSITAS MULAWARMAN  
2022**

## PENDAHULUAN

### Latar Belakang

Salah satu mata kuliah yang diajarkan pada Jurusan Ilmu Peternakan adalah Mata Kuliah Anatomi dan Fisiologi Ternak. Dimana, dalam mata kuliah ini diajarkan mengenai sistem dan bagian-bagian anatomi dan fisiologi dari ternak. Kata anatomi berasal dari bahasa Yunani, *anatem* yang berarti membuka dengan jalan mengiris atau menguraikan. Artian ilmiahnya anatomi bermakna “yaitu ilmu yang mempelajari bentuk dan susunan tubuh makhluk hidup .sehingga anatomi ternak adalah ilmu yang mempelajari bentuk dan susunan tubuh hewan piaraan (*Domesticated Animals*).

Ilmu anatomi ternak dibagi dalam Beberapa bagian : seperti *osteology* dan *histology*. *Osteology* adalah ilmu yang mempelajari tentang kerangka (*skeleton*). *Osteology* berasal dari kata *os* dari bahasa latin dan *osteon* dari bahasa Yunani yang artinya tulang. Tulang merupakan bagian tubuh atau organ dari suatu individu yang mulai tumbuh dan berkembang sejak masa embrional. Sistem tulang merupakan salah satu hasil perkembangan dari sel-sel mesoderm pola bangunan tubuh suatu individu ditentukan oleh kerangka yang disusun dari puluhan atau ratusan tulang. Sedangkan *histology* berasal dari kata *histon*, yang artinya kumpulan beberapa sel yang mempunyai satu atau lebih kekhususan fungsi yang membentuk jaringan. Jadi *histology* adalah ilmu yang mempelajari tentang jaringan tubuh.

Praktikum anatomi dan fisiologi ternak ini diadakan untuk menunjang mata kuliah anatomi dan fisiologi ternak. Adanya praktikum ini dapat menjadikan mahasiswa mengetahui anatomi dan histologi hewan secara nyata. Pada praktikum anatomi dan histologi mengamati kerangka dan otot pada ternak utamanya ruminansia. Pada bagian fisiologi dilakukan pengamatan terhadap beberapa sistem organ.

### Tujuan Praktikum

Adapun tujuan dari praktikum ini yaitu untuk mengetahui dan memahami dengan seksama sistem rangka pada *vertebratas*serta fungsi-fungsinya, mengetahui letak otot pada hewan ternak secara anatomi, selain itu dapat mengetahui bagian dari sitem dan mengetahui bentuk dan letak dari tulang-tulang atau sistem rangka ternak.

## TINJAUAN PUSTAKA

### SISTEM KERANGKA TERNAK (OSTEOLOGY)

Tulang merupakan materi yang keras dan kaku yang membentuk rangka dalam pada hewan maupun manusia. Susunan tulang yang membentuk rangka keras dari seekor hewan dinamakan skeleton. Fungsi dari skeleton dapat disimpulkan sebagai berikut:

1. Sebagai alat penunjang tubuh
2. Sebagai alat gerak yang pasif
3. Untuk melindungi organ tubuh yang lunak dan mudah rusak
4. Untuk memberi bentuk pada tubuh hewan
5. Sebagai tempat pembuatan unsur-unsur darah

Pembagian tulang dilakukan berdasarkan fungsi dan bentuknya. Penggolongan bentuk-bentuk tulang ada 4, yaitu:

1. *Ossa longa* (tulang panjang). Bentuknya silindirs, panjang dengan kedua ujung membesar. Bagian tengah yang silindirs dinamakan corpus (*diaphyse*), sedangkan

- kedua ujungnya extremitates (epiphyse). Ossa longa terdapat pada tulang-tulang kaki dan bertugas sebagai alat pengumpul atau alat penunjang tubuh.
2. *Ossa plana* (tulang pipih). Bentuknya pipih, bertugas untuk melindungi bagian tubuh yang lunak seperti otak, jantung dan paru-paru.
  3. *Ossa brevia* (tulang pendek). Tulang-tulang ini mempunyai panjang, tinggi dan lebar yang hampir sama.fungsinya adalah untuk mencegah benturan atau untuk mengurangi pergeseran dan perubahan arah dari tendon.
  4. *Ossa irregularia* (tulang berbentuk tak teratur). Kelompok tulang ini berbentuk tak teratur.

## **SISTEM PEROTOTAN TERNAK (*MIOLOGY*)**

Tulang , otot dan sendi ketiganya bersatu membentuk suatu kesatuan dan memiliki fungsi yang berbeda.Tulang merupakan alat gerak pasif.Tulang tidak dapat digerakkan jika terdapat otot.Otot dikatakan sebagai alat gerak aktif.Otot inilah yang menggerakkan rangka.System otot adalah suatu jalinan jaringan otot yang kompleks, sangat khusus dan saling berhubungan dengan yang lainnya.Otot merupakan sebuah jaringan konektif dalam tubuh yang tugas utamanya berkontraksi.Kontraksi otot digunakan untuk memindahkan bagian-bagian tubuh dan substansi dalam tubuh.Hampir semua gerakan oleh tubuh makhluk vertebrata hasil dari otot yang berkontraksi.Otot memberi dukungan kepada tubuh dan membantu mempertahankan postur tubuh melawan gravitasi.Bahkan ketika tubuh memerlukan istirahat serat-serat otot yang berkontraksi untuk mempertahankan otot.

Jaringan otot merupakan bagian yang penting yang menyusun beberapa organ pada tubuh ternak. Secara garis besar ada tiga tipe otot, yaitu: otot polos, otot seran lintang involunter (tidak dipengaruhi kehendak) dan otot seran lintang volunter (dipengaruhi oleh kehendak).

- a. Otot polos (otot involunter, visceral, bukan seran lintang) tidak memperlihatkan adanya garis-garis melintang dan terdapat pada sistem-sistem yang menjalankan fungsinya secara otomatis. Otot polos terdapat pada dinding traktus digestivus yang berperan dalam menggerakkan dan mencampur makanan dari lambung ke intestinum (usus), tanpa dipengaruhi kehendak.
- b. Otot seran lintang involunter, tidak dipengaruhi oleh kehendak, dikenal juga sebagai otot jantung, terdapat hanya pada jantung. Kontraksi otot jantung bersifat inheren dan berirama, serta tidak membutuhkan rangsangan saraf.
- c. Otot seran lintang volunter (otot skeletal merupakan daging yang kita kenal sehari-hari, jika dilihat dengan mikroskop, maka sel otot menunjukkan adanya garis-garis melintang. Masing-masing sel mengandung beberapa nucleus (multinuklei), yang terletak dekat permukaan sel.

Gerak dilakukan oleh ternak dengan memanfaatkan fungsi otot sebagai alat gerak aktif.Gerak yang terjadi dilakukan dengan melibatkan fungsi persendian.Artikulasi (pertautan) antara tulang-tulang, umum disebut persendian.Artikulasi tersebut ada yang tidak dapat digerakkan, ada yang sedikit dapat digerakkan dan ada yang bergerak secara bebas. Gerakan persendian antara lain:

- a. *Fleksi* menunjukkan gerakan di bidang sagital yang cenderung untuk mengurangi sudut antara segmen-segmen yang menyusun sendi itu. Karpus (lutut) seekor kuda haruslah dibengkokkan apabila kaki depan akan diangkat untuk memotong kukunya.
- b. *Ekstensi* atau rentangan adalah kebalikan dari fleksi, yaitu menunjukkan gerakan pada bidang sagital yang cenderung memperbesar sudut antara segmen-segmen yang membentuk sendi itu.

- c. *Hiperekstensi*, gerakan yang memperbesar sudut antar segmen penyusun sendi sampai lebih dari 180<sup>0</sup> atau mencapai garis lurus. Biasa disebut juga *fleksi dorsal*.
- d. *Rotasi*, terdiri atas gerakan pemutaran suatu segmen di sekitar sumbunya, contoh menggelengkan kepala.
- e. *Adduksi*, gerakan suatu ekstremitas ke arah bidang madian.
- f. *Abduksi*, gerakan ekstremitas menjauhi bidang median.

Gerak ternak dilakukan dengan bantuan otot, dikelompokkan dalam beberapa gerak yakni: gerak ekstremitas anterior, gerak ekstremitas posterior dan gerak abdominal.

#### Gerak Ekstremitas Anterior

##### *Otot yang bekerja pada bahu (ekstensor bahu)*

- a. Otot *trapezius* merupakan otot pipih berbentuk segitiga, membantu gerakan mengayun scapula ke depan dan ke belakang, serta : mendukung melekatnya scapula pada tubuh.
- b. Otot *romboideus* merupakan otot yang besar dan terletak lebih dalam daripada *trapezius*.
- c. Otot *seratus ventralis* merupakan otot paling besar dan merupakan otot paling utama dan menghubungkan alat gerak bagian depan tubuh, ukurannya besar dan berbentuk segitiga. Otot *seratus ventralis* mendukung tubuh diantara kaki, berperan mengayunkan skapula ke depan dan ke belakang.
- d. Otot *omotransversus* merupakan otot yang berperan untuk menarik bagian bawah skapula ke arah depan.

##### *Otot yang bekerja sebagai flektor bahu*

- a. Otot *latisimus dorsi* berbentuk segitiga lebar, berperan untuk menarik kaki depan ke arah belakang atau bila kaki itu tetap maka badan itu akan ke depan /maju.
- b. Otot *infrospinatus* berperan sebagai ligamen yang kuat pada persendian bahu dan dapat berperan pada gerak abduksi, fleksi, dan rotasi bahu
- c. Otot *teres minor* memiliki peran seperti Otot *infrospinatus*

##### *Otot yang bekerja sebagai abduktor bahu*

Otot *deltoideus* berperan sebagai abduktor dan flektor persendian pada bahu. Pada manusia, otot ini merupakan otot lengan penting, sebagai satu-satunya otot yang efektif untuk gerak abductor lengan.

##### *Otot yang bekerja sebagai abduktor bahu*

- a. Otot *pektoral* berbentuk bagian yang disebut brisquet, berperan sebagai aduktor kaki depan, sedangkan otot pektoral dalam berperan untuk gerak maju badan bila kaki tidak bergerak.
- b. Otot *korakobrakialis* merupakan otot yang kecil, fungsinya relatif kecil, kecuali untuk mempertahankan persendian tetap pada posisinya.
- c. Otot *subskapularis* berperan sebagai aduktor persendian bahu.

#### Gerak ekstremitas posterior

##### *Otot yang bekerja pada persendian pinggul (ekstensor pinggul)*

- a. Otot ekstensor pada pinggul disebut juga "*harmstring muscles*", terletak di sisi belakang persendian pinggul.
- b. Otot lain meliputi: otot *bisep fumoris*, otot *semitendinosus* dan otot *semitendinosus* dan otot *semimembranosus*

*Otot yang bekerja sebagai fleksor pinggul*

- a. Otot fleksor pinggul adalah: otot *iliakus* dan otot *psoas mayor*, diaman kedua otot ini disebut otot *iliopsoas*
- b. Otot *psoas mayor* dan *psoas minor* menyusun daging yang lemah "tenderloin"
- c. Otot lainnya meliputi; otot *rektus femoris*, dan otot *tensor fasciae latae*

*Otot yang bekerja sebagai abduktor pinggul*

- a. Otot abductor pinggul bergerak di sebelah lateral persendian pinggul, berperan sebagai pendorong gerak kaki menjauhi median
- b. Meliputi; otot *gluteus superficialis*, dan otot *tensor fasciae latae*

*Otot yang bekerja sebagai adductor pinggul*

- a. Otot abduktor pinggul menarik kaki ke arah median
- b. Meliputi; otot *pektineus*, otot *kuadratus femoris*

## **MATERI DAN METODE PRAKTIKUM**

### **ALAT DAN BAHAN**

Alat-alat yang digunakan dalam percobaan ini adalah peralatan bedah, ember, nampan.

Bahan-bahan yang digunakan dalam percobaan ini adalah tulang kambing, tulang sapi, satu ekor kambing dan air bersih

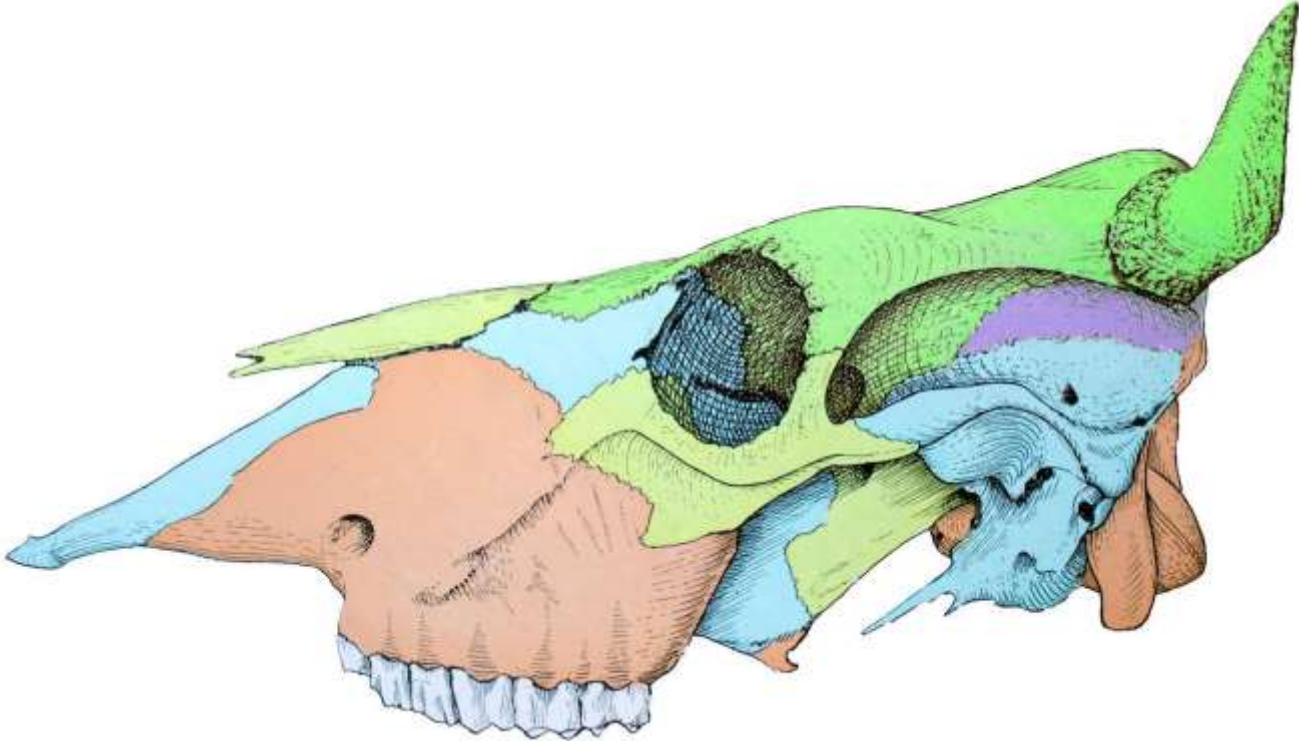
### **WAKTU PELAKSANAAN**

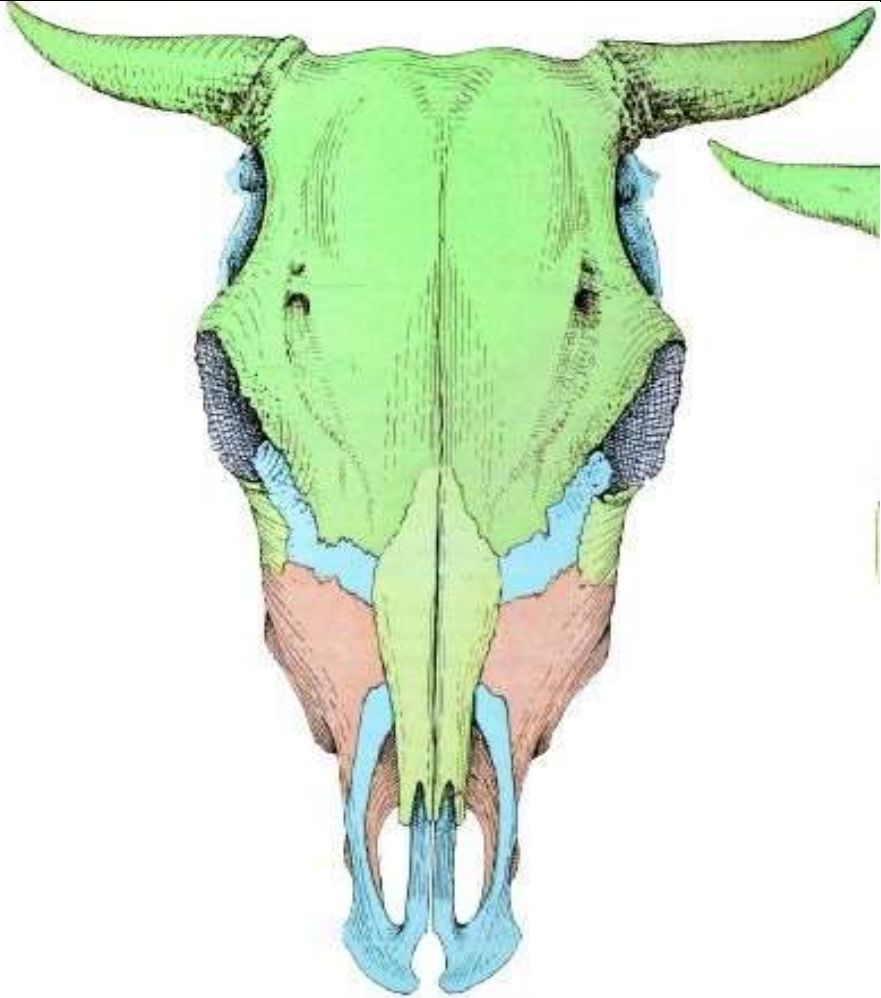
Praktikum anatomi dan fisiologi ternak dilaksanakan di Laboratorium Reproduksi dan Pemuliaan Ternak Jurusan Peternakan fakultas Pertanian Universitas Mulawarman

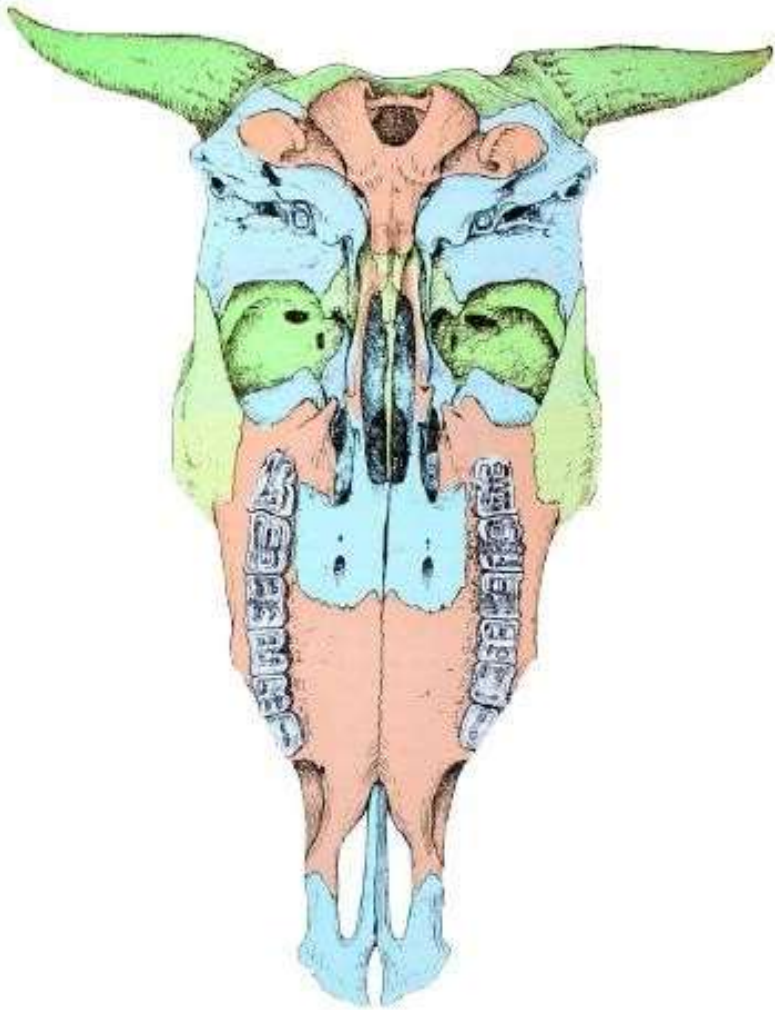
### **PROSEDUR KERJA**

1. Amatilah dan kenali kerangka penyusun tubuh kambing, kemudian lengkapilah bagian-bagian tulang tersebut pada lembar kerja yang telah disediakan
2. Amatilah dan kenali kerangka penyusun tubuh sapi, kemudian lengkapilah bagian-bagian tulang tersebut pada lembar kerja yang telah disediakan
3. Amatilah dan kenali otot penyusun tubuh kambing, kemudian lengkapilah bagian-bagian tulang tersebut pada lembar kerja yang telah disediakan

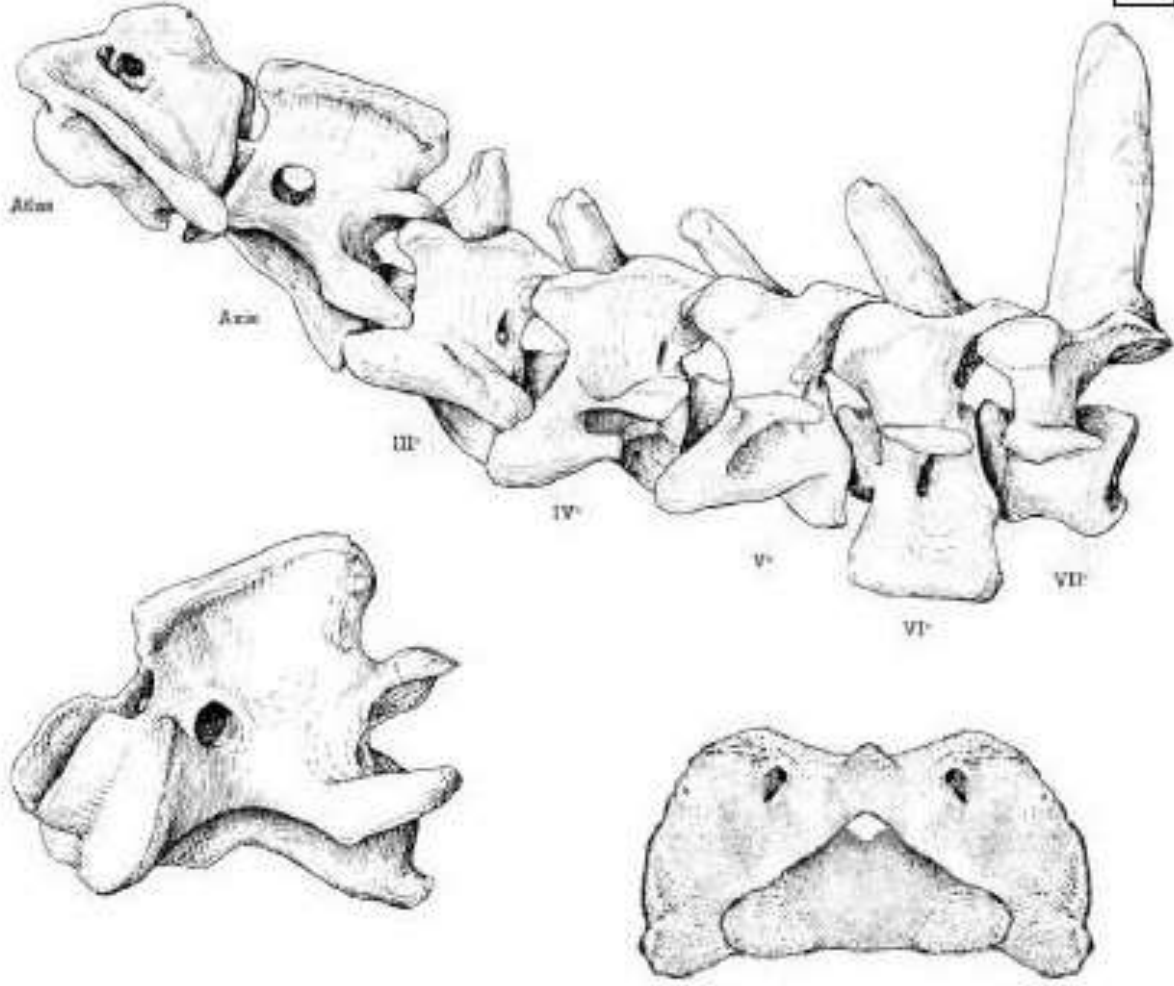
**LEMBAR KERJA  
KERANGKA PENYUSUN TUBUH**

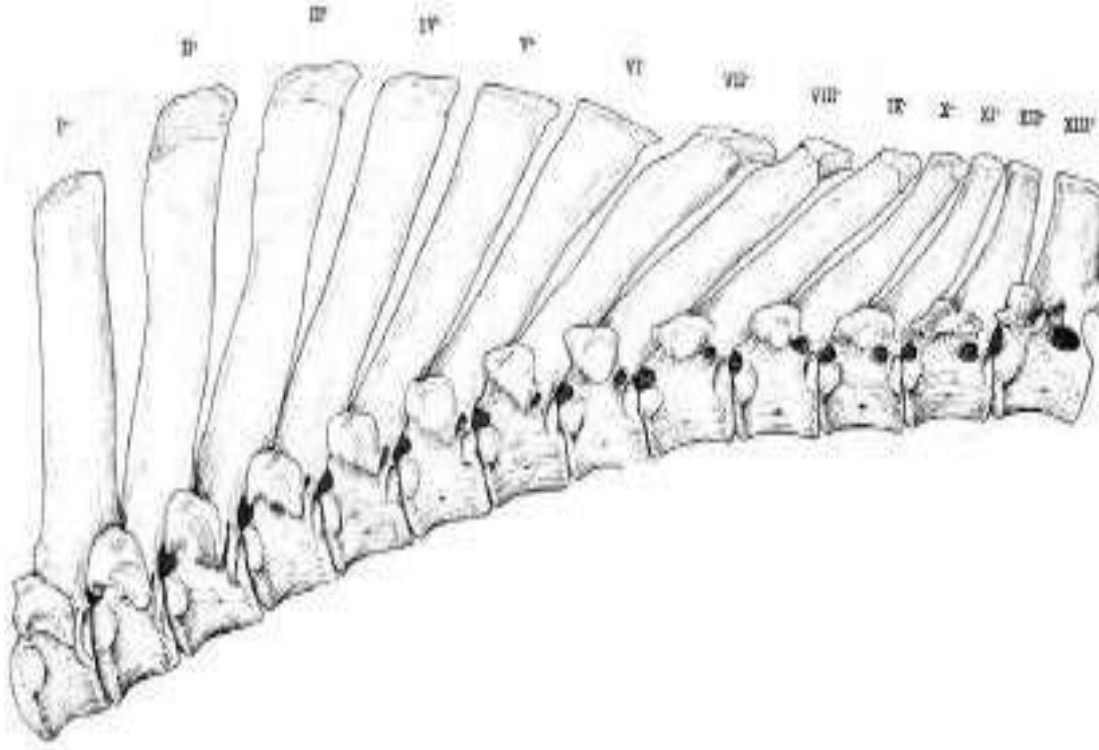
No	Gambar	Keterangan
1	 An anatomical drawing of a human skull, viewed from a slightly elevated and lateral perspective. The skull is color-coded to distinguish different regions: the frontal bone is light blue, the parietal bone is light green, the occipital bone is purple, the temporal bone is dark blue, and the sphenoid bone is brown. The mandible is shown in a light blue color. The drawing is detailed, showing the texture of the bone and the arrangement of the teeth in the lower jaw.	

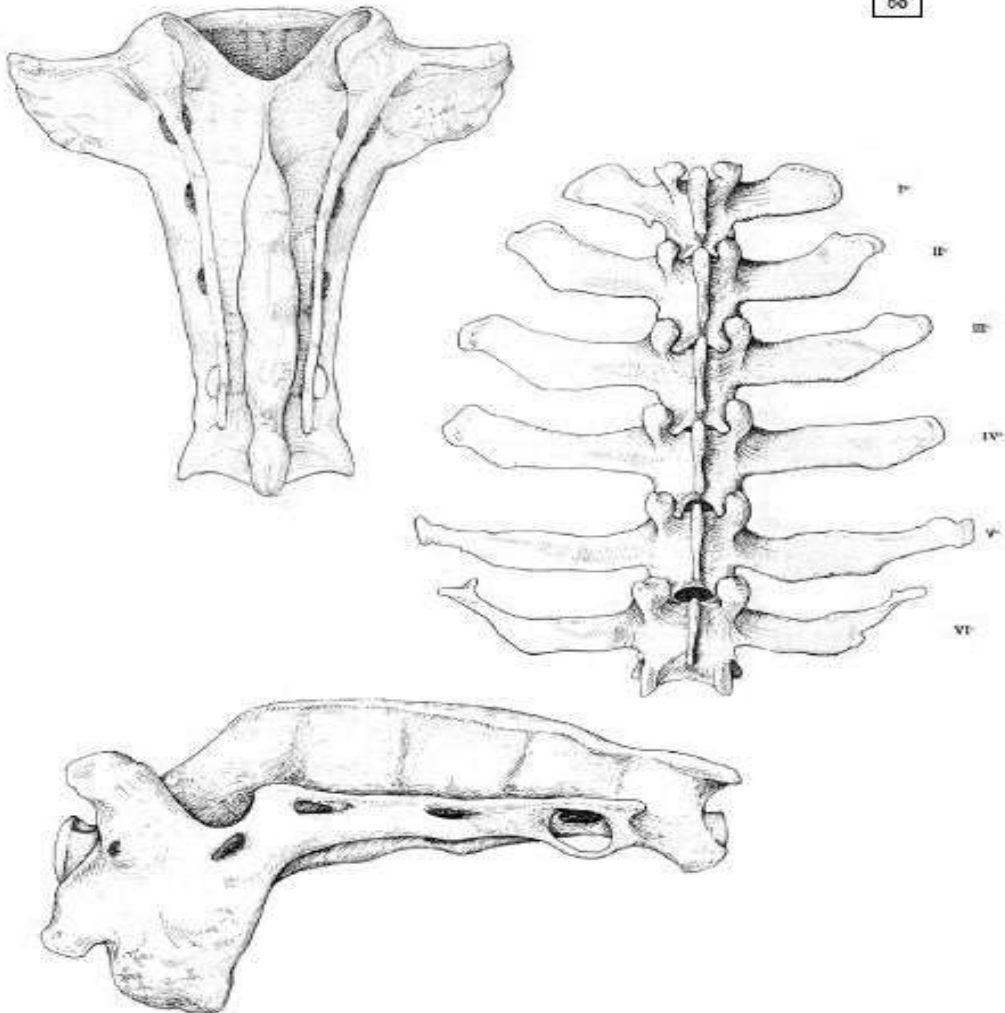
No	Gambar	Keterangan
2	 An anatomical drawing of a cow skull from a dorsal perspective. The skull is divided into several color-coded regions: the main part of the skull (frontal and parietal bones) is green; the nasal cavity and surrounding structures are light blue; the maxilla and mandible are reddish-brown; and the lower jaw bones (mandible) are dark blue. The horns are also green. The drawing is detailed, showing the texture of the bone and the structure of the horns.	

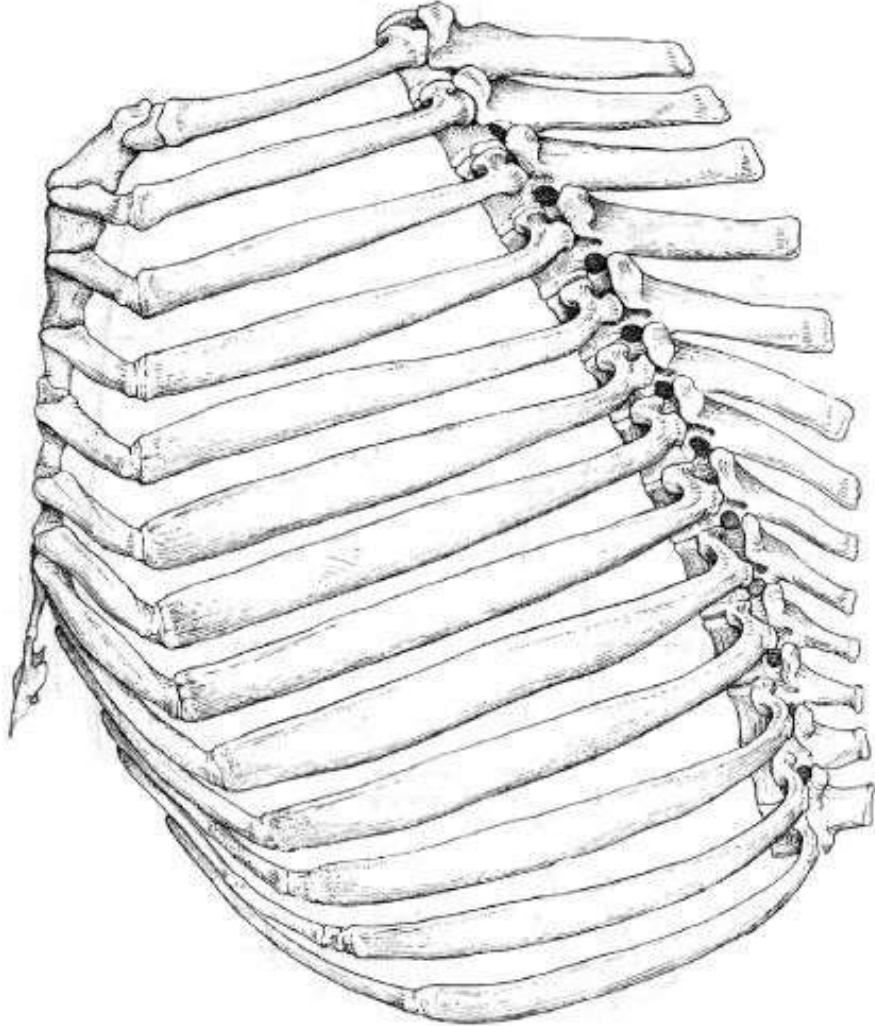
No	Gambar	Keterangan
3		

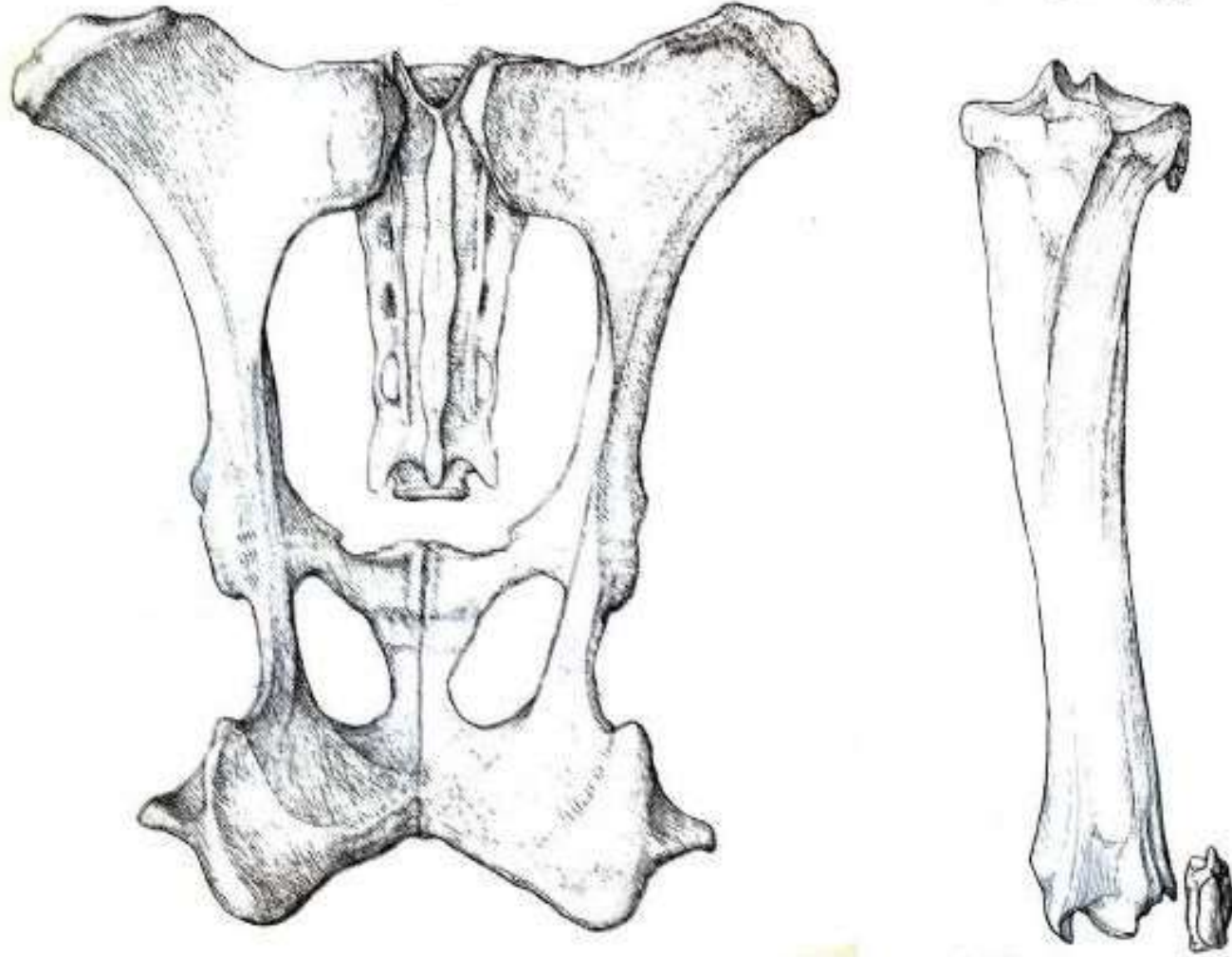


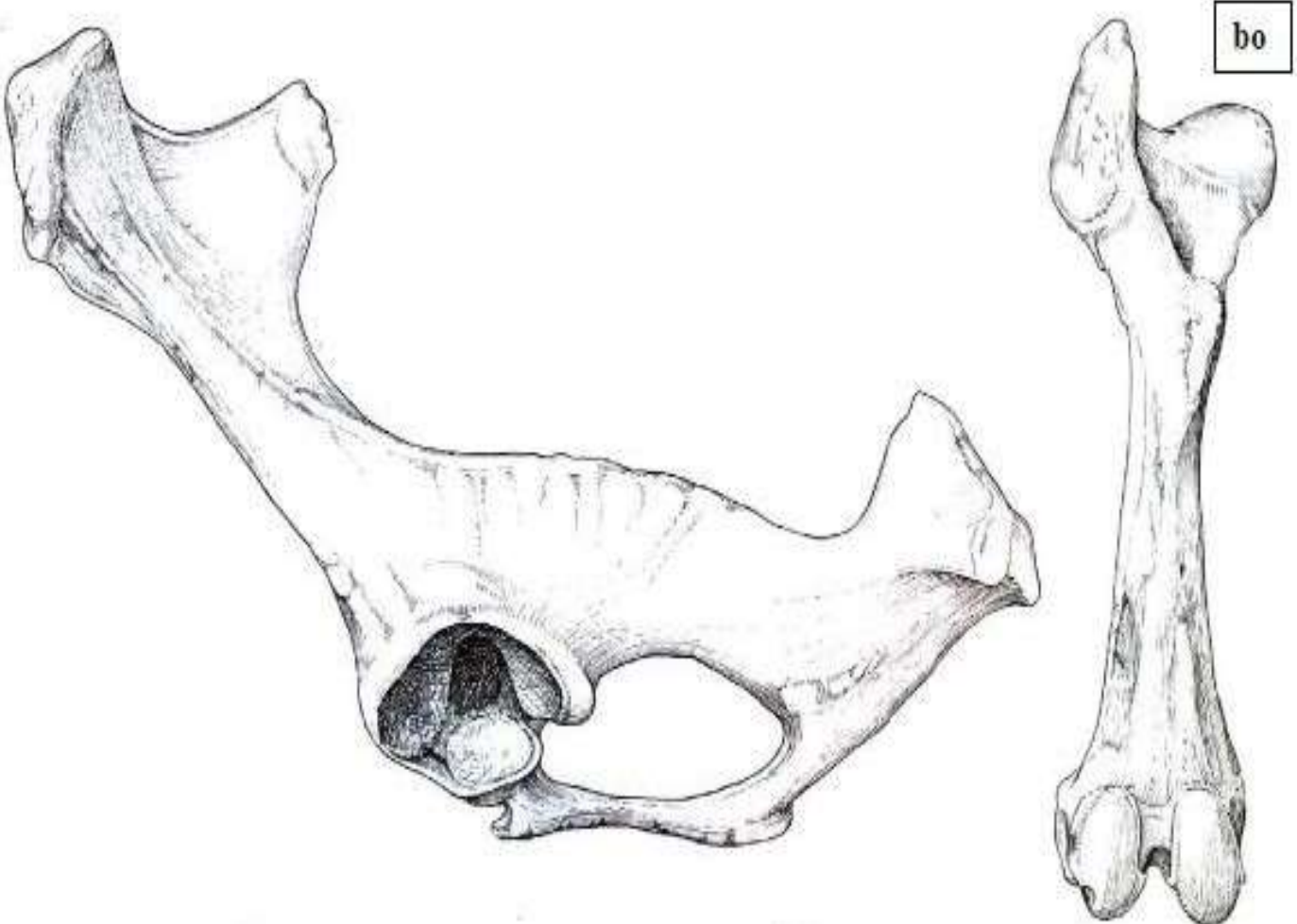
No	Gambar	Keterangan
4	 <p>The image shows a series of anatomical drawings of the cervical vertebrae. At the top left, the atlas (Atlas) and axis (Axis) are depicted. Below them, individual vertebrae are shown, labeled III, IV, V, VI, and VII. The atlas and axis are shown in detail, with the atlas having a large, rounded body and the axis having a prominent dens. The vertebrae III through VII are shown in a series of views, including lateral and anterior views. A scale bar is located in the upper right corner of the drawing area.</p>	

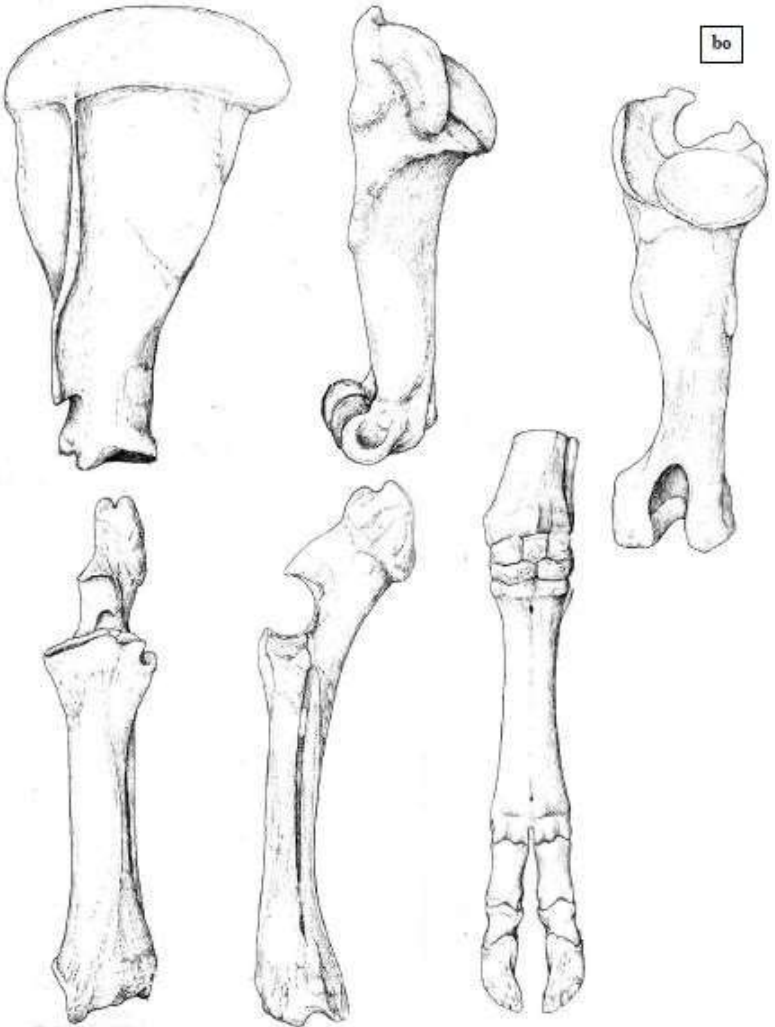
No	Gambar	Keterangan
5		

No	Gambar	Keterangan
6		

No	Gambar	Keterangan
	 <p>The image is a detailed anatomical drawing of a rib cage, viewed from a slightly elevated, anterior-lateral perspective. It shows the thoracic cage structure, including the ribs, costal cartilages, and the sternum. The ribs are arranged in a curved, barrel-like shape. The drawing is in black and white, with fine lines and shading to indicate the three-dimensional structure and texture of the bones.</p>	

No	Gambar	Keterangan
7	 <p>The image contains two anatomical drawings. The drawing on the left is a scapula (shoulder blade) shown from a medial view, highlighting its broad, flat shape and various processes. The drawing on the right shows the radius and ulna bones of the forearm, with the radius being the larger, more prominent bone and the ulna being the smaller bone on the inner side. A small, separate drawing of a sesamoid bone is also visible at the bottom right of the forearm bones.</p>	

No	Gambar	Keterangan
8	 <p>The image contains two anatomical drawings. On the left is a lateral view of a ruminant skull, showing the orbit, nasal cavity, and the base of the cranium. On the right is a long, slender bone, likely a metatarsal, with a small rectangular box containing the letters 'bo' at its proximal end. The bone has a distinct head and two rounded distal ends.</p>	

No	Gambar	Keterangan
9		

No	Gambar	Keterangan
10	<p>The image contains two anatomical diagrams of the forelimbs of an Ox and a Horse. The Ox diagram on the left shows a single functional digit with a large proximal phalanx and a smaller distal phalanx. The Horse diagram on the right shows three digits, with the middle one being the largest. Labels include: Antebrachium, Carpal bones (Proximal row, Distal row), 4th metacarpal bone, 3rd metacarpal bone, 2nd metacarpal bone, Proximal phalanx, Middle phalanx, and Distal phalanx.</p>	



