

**HASIL ANALISIS
KEMATIAN IKAN KERAPU DARI PERAIRAN BONTANG
KALIMANTAN TIMUR**



PENGABDIAN PADA MASYARAKAT

OLEH :

**LABORATORIUM TOKSIKOLOGI PERAIRAN
FAKULTAS PERIKANAN DAN ILMU PERIKANAN
UNIVERSITAS MULAWARMAN**

2021

ANALISIS KEMATIAN IKAN KERAPU DI PERAIRAN BONTANG

KOTA BONTANG KALIMANTAN TIMUR

1. **Pengirim sampel** : Kepolisian Negara Republik Indonesia Derah Kalimantan Timur Resor Bontang
2. **Tanggal penerimaan sampel** : 19 Oktober 2021
3. **Tujuan** : Uji Klinis terhadap morfologi, anatomi dan histologis ikan kerapu yang diduga terpapar **potassium cyanide**.
4. **Bahan dan Metode** :
 - a. Bahan yang dianalisis adalah ikan kerapu merah
 - b. Metode secara observasi klinis dan histologis
 - c. Objek analisis adalah morfologi (kondisi fisik) ikan, Pathologi Anatomi organ vital (organ dalam) dan analisis jaringan (histologis) organ insang, liver, ginjal dan daging ikan
5. **Metode yang digunakan** : Metode Paraffin dan pewarnaan hematoxylin – Eosin untuk jaringan
6. **Sumber Pustaka** :
 - a. Dampster, R.P and MS Donaldson. 1974. Cyanide-transqualizer of poison. Aquarium digest international tenra. 2(4): 21-22
 - b. Environmental protection Agency. 2002. Methods of measuring the acute toxicity of effluent and receiving waters to freshwater and marine organism. 4^{ed}. Wshashington DC
 - c. Munfort. 2007. General pathology. Fish histology and histopathology. USFWS-NCTC
 - d. O'Brian,D.W.F. 1997. Fish bombing in Hongkong- Investigation and detection. P. 68-78. *In proceeding of the fisrt international symposium on marine concervation*. Oct. 1996. Hongkon Marine Concervation Society.
 - e. Pertanianku. 2016. Waspada ikan Potassium. *Seri Panduan Konsumen Seafood WWF Indonesia*
 - f. Takashima and Hibiya. 1995. An Atlas fish histology . sec.ed. Kondansha Ltd. Tokyo

Samarinda, 01 November 2021


Kepala Laboratorium Toksikologi Perairan,



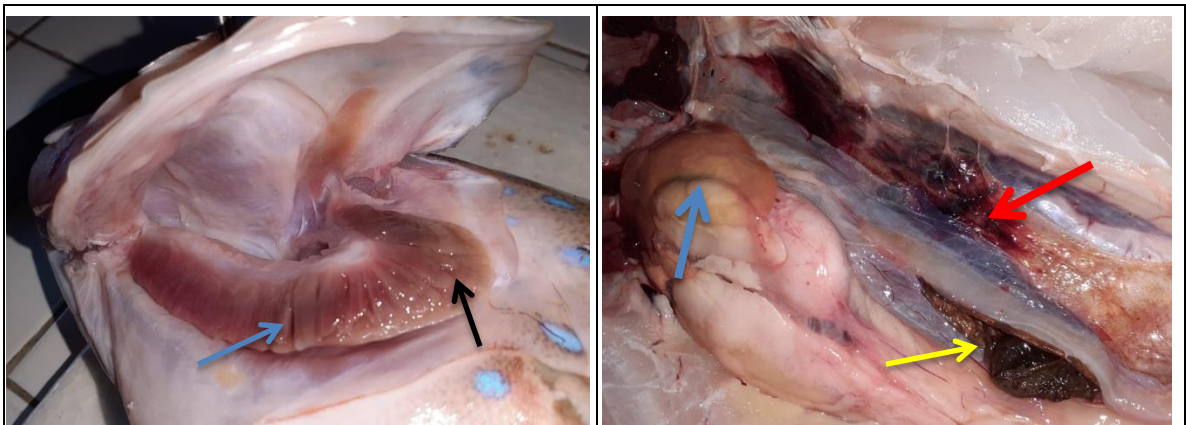
Ir. Sulistyawati, M.Si
NIP. 195804121982032.001

1. Analisis Morfologi dan Anatomi Ikan Sampel 1

Analisis morfologi adalah analisis berdasarkan pengamatan secara visual, bentuk, warna dan gejala klinis yang terlihat di bagian luar tubuh ikan, sedangkan analisis Pathologi Anatomy (PA), merupakan tanda-tanda klinis yang berkaitan dengan kondisi dari organ-organ dalam ikan yang dilihat secara makroskopis



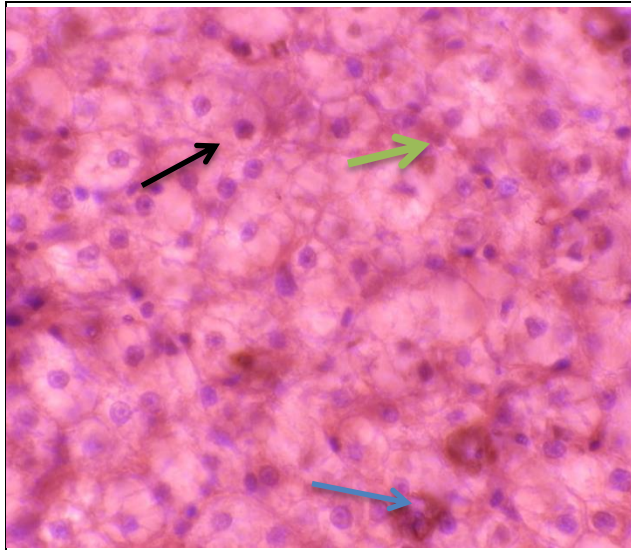
Gambar 1. .. Gambaran morphology ikan, operculum mengalami sedikit perdarahan (pnh hitam), bagian ekor ikan terlihat normal (panah biru), mata berwarna ke abuan (pnh coklat)



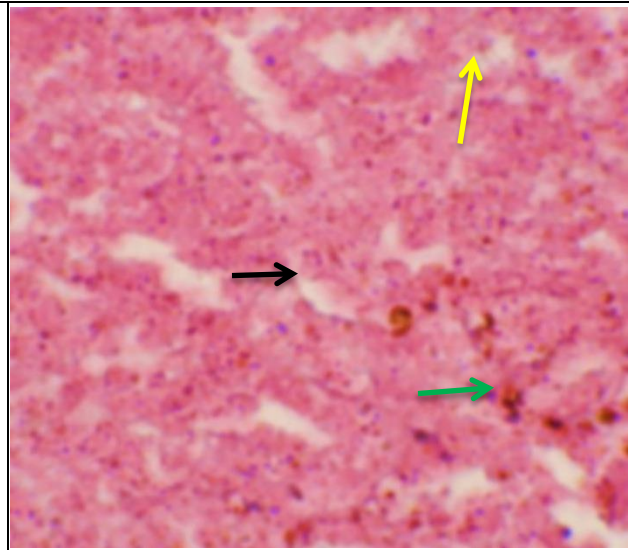
Gambar a.. Insang memperlihatkan nekrosis (pnh biru) dan memucat berwarna kekuningan (pnh hitam) menunjukkan adanya residu yang tertinggal

Gambar b. Anatomi ikan. Darah membeku (pnh hitam), ginjal mengalami perdarahan (pnh merah), liver pucat (pnh biru) dan usus pecah (pnh kuning)

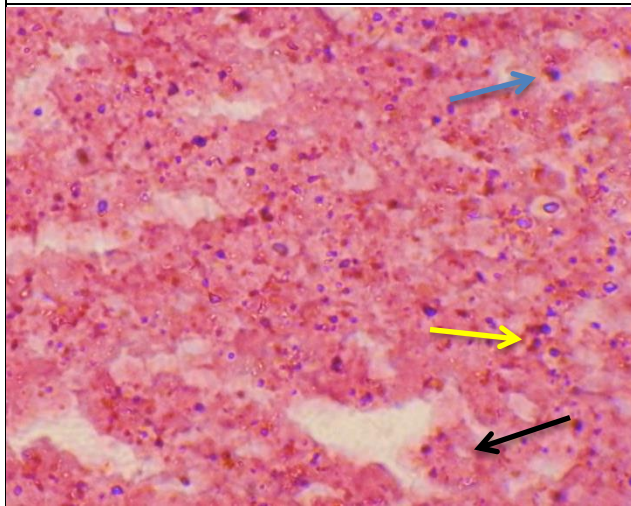
2. Analisis Histopatologis Liver (hati) ikan sampel 1



Gambar a. Hati ikan normal, sel hati berisi glycogen (pnh hitam), melanomacrophage (pnh biru) dan sinusoid (pnh hijau)



Gambar b. Hati ikan terpapar bahan kimia, banyak sel-sel hati yang mengalami kematian (pnh hitam), sel karyolisis (pnh kuning), beberapa melanomacrophage terlihat, sebagai ciri adanya bahan berbahaya dalam hati (pnh hijau)

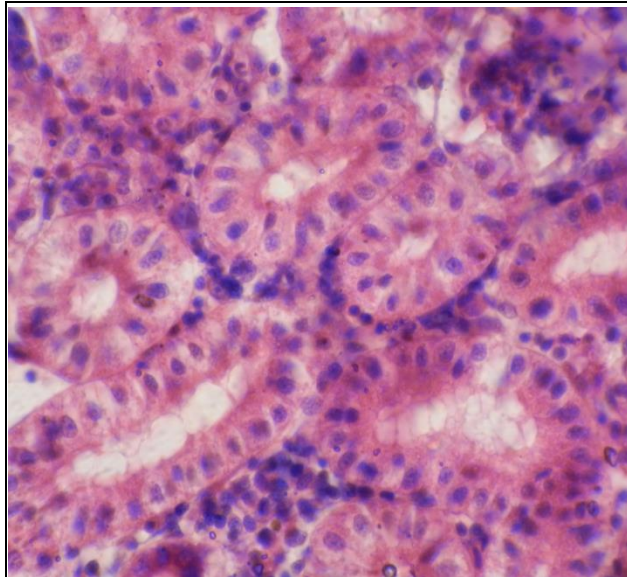


Gambar c., sel mengalami karyolisis (pnh biru) dan sel darah menumpuk, inti piknotik (pnh kuning). Secara keseluruhan sel-sel hati mengalami kematian (nekrosis) ditunjukkan oleh pnh hitam

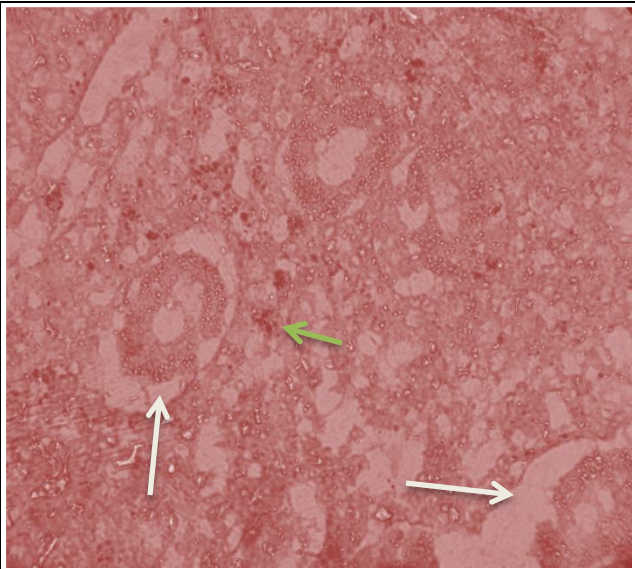
Keterangan :
Fiksatif Bouin's, pewarnaan H-E, perbesaran 1000 X dan ketebalan irisan 6 μ

Liver (hati) merupakan organ yang berperan melakukan proses metabolisme untuk menghasilkan energy. Potasium sianida dapat mengganggu kerja enzyme ATP ase yang membantu dalam menghasilkan energy. Jika tidak ada energy maka ikan menjadi tidak aktif, gerakan lemah dan diakhir akan mengalami kematian secara perlahan

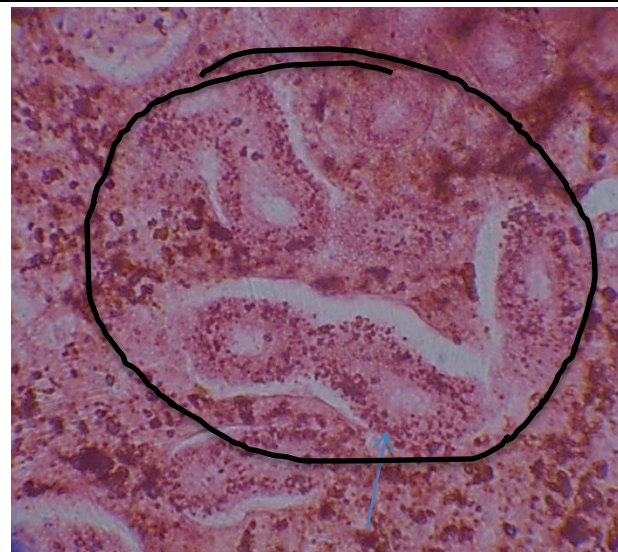3. Analisis Histopathologis Ginjal ikan sampel 1



Gambar a. Ginjal normal, tubuli, & proksimal ginjal terlihat normal



Gambar b. & c. perubahan ginjal akibat paparan bahan kimia. Tubuli ginjal mengkerut (pnh putih), melanomacrophage (pnh hijau) yang tersebar menunjukkan ginjal terpapar bahan berbahaya



Gambar c.. ginjal dipenuhi dengan debris, yang menunjukkan adanya zat kimia yang terakumulasi di dalam ginjal. Semua tubuli dan proksimal ginjal mengalami nekrosis

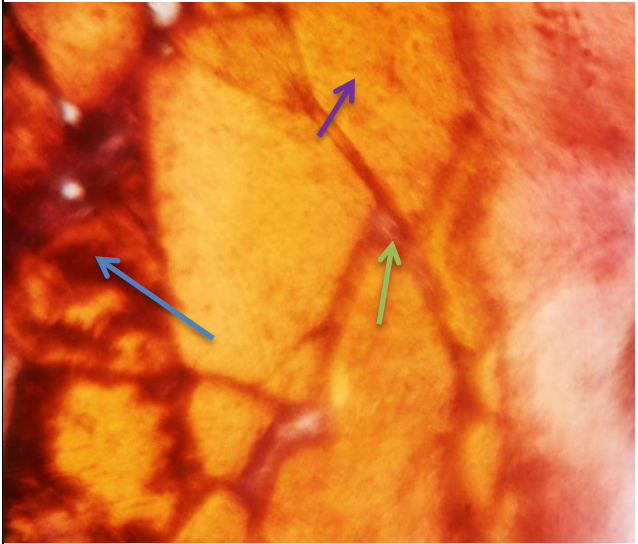
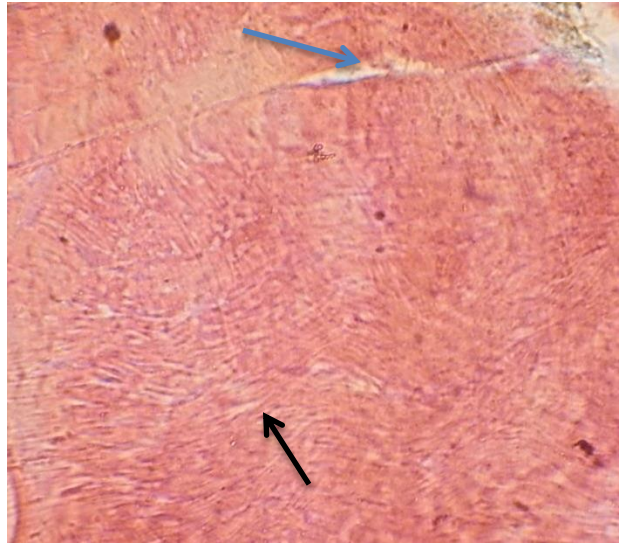

Keterangan :
Fiksatif Bouin's, pewarnaan H-E, perbesaran 1000 X dan ketebalan irisan 6 μ

Ginjal merupakan organ ekskresi dan filtrasi bahan-bahan berbahaya yang tidak berguna bagi tubuh ikan. Rusaknya ginjal menyebabkan gagalnya fungsi untuk memfilter racun dari tubuh. Pada pengamatan ini secara histologis, ginjal ikan mengalami kerusakan yang parah akibat paparan dari potassium sianida

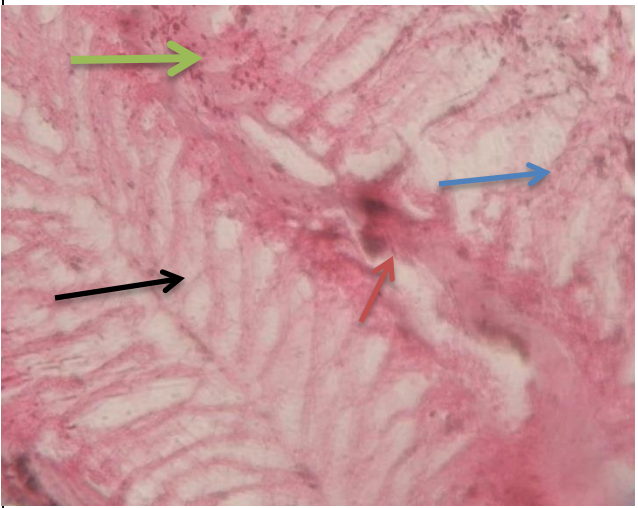
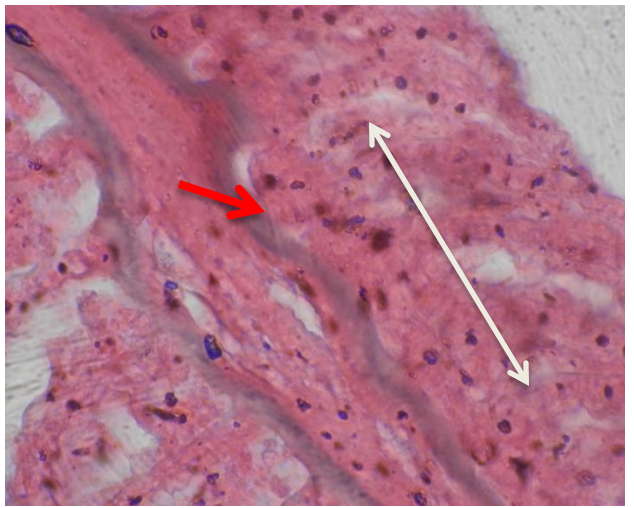
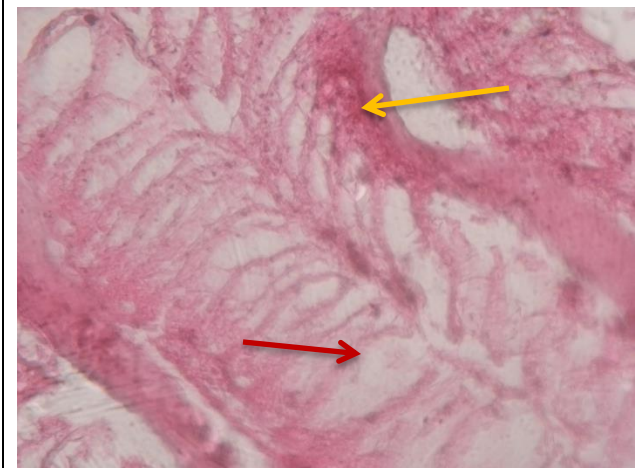
Analisis Histopathologis adalah analisis yang dilakukan berdasarkan perubahan jaringan (histologis) yang terjadi akibat organ terpapar bakteri, virus maupun senyawa-senyawa kimia toksik (Munford, 2007). Analisis ini diperlukan untuk memperkuat pengamatan secara morfologi maupun secara pathologi anatomi terhadap organ-organ penting suatu organisme, sehingga analisis ini lebih akurat untuk mendeteksi kerusakan yang diakibatkan oleh berbagai

factor lingkungan dan menjadi biomarker untuk menyatakan kondisi keamanan suatu lingkungan perairan



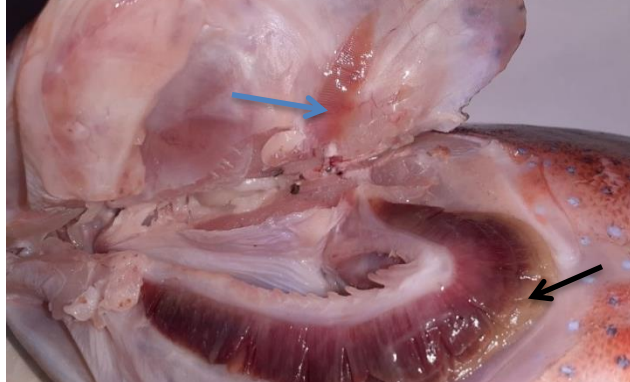
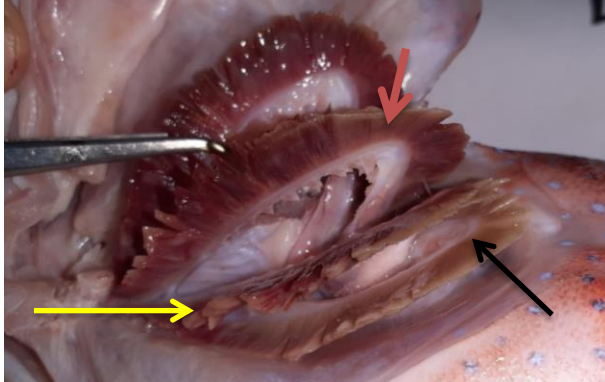

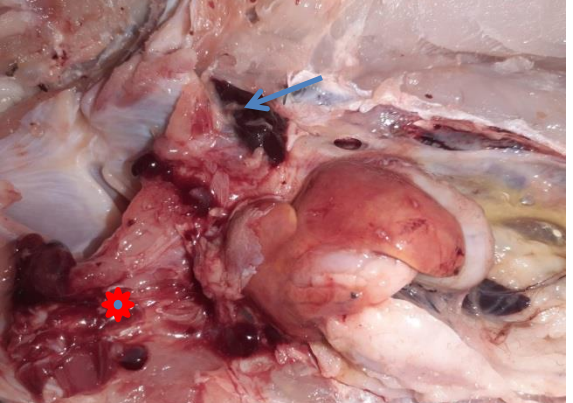
2. Analisis Histopatologis daging (Muscles) ikan sampel 1

	
<p>a. Blok urat daging (myotom) mengalami perdarahan (pnh biru), myotom normal (pnh ungu) dan pembuluh darah tersumbat (pnh hijau)</p>	<p>b. Serat-serat daging (myofiber) mengalami splitting (pnh hitam), dan pembuluh darah membesar (edema) (pnh biru)</p>
	<p>Keterangan : Fiksatif Bouin's, pewarnaan H-E, perbesaran 1000 X dan ketebalan irisan 6μ</p> <p>Terlihat dalam daging akumulasi dan perdarahan akibat paparan bahan toksik berbahaya, dan selain pestisida maka potassium sianida dapat memberikan bentuk kerusakan yang hampir sama. Daging tidak layak konsumsi</p>
<p>daging (pnh putih) dan pembuluh darah nekrosis (pnh merah)</p>	

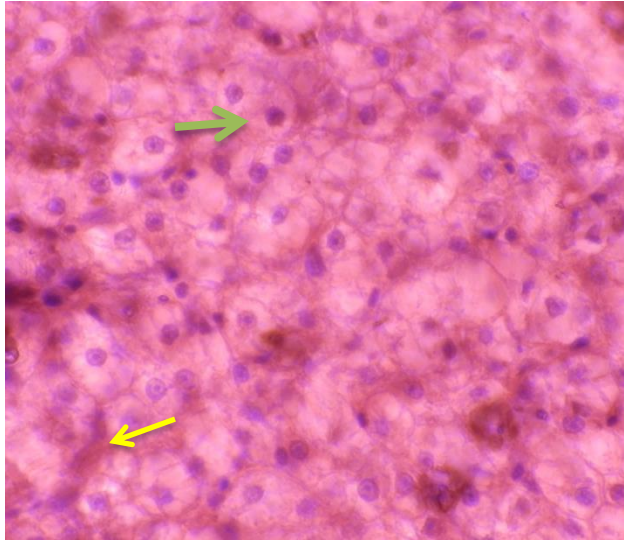
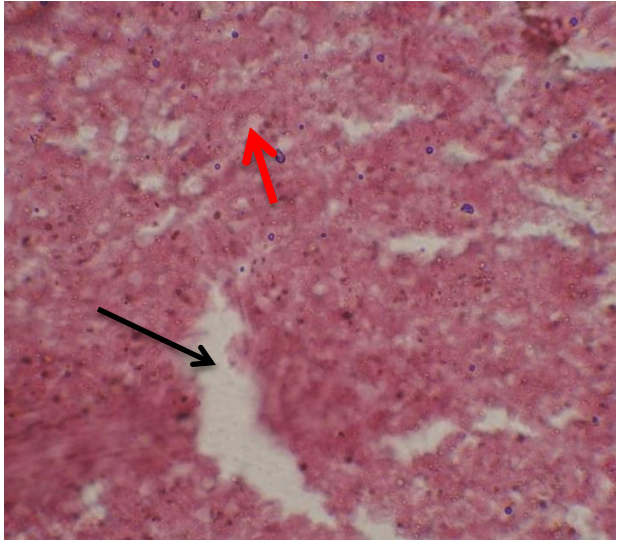
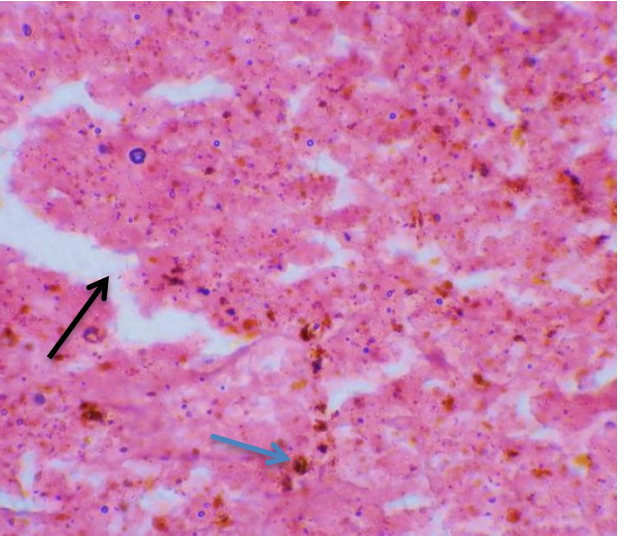
3. Analisis Histopathologis insang (Gill) ikan sampel 1

	
<p>a. lamella normal (pnh hitam), kartilago bengkok (pnh merah), debris (pnh hijau) dan lamella insang nekrosis (pnh biru)</p>	<p>b. lamella fusi (pnh putih), pembuluh darah pada basal lamella terakumulasi cairan (pnh merah)</p>
	<p>Keterangan : Fiksatif Bouin's, pewarnaan H-E, perbesaran 1000 X dan ketebalan irisan 6μ</p> <p>Lamella insang mengalami edema, kartilago membengkok, hingga nekrosis pada lamella insang yang mengganggu fungsi pernafasan ikan, ikan dapat menjadi stress dan mati lemas</p>
<p>c. Kartilago membengkok (pnh kuning) dan lamella edema (pnh merah)</p>	

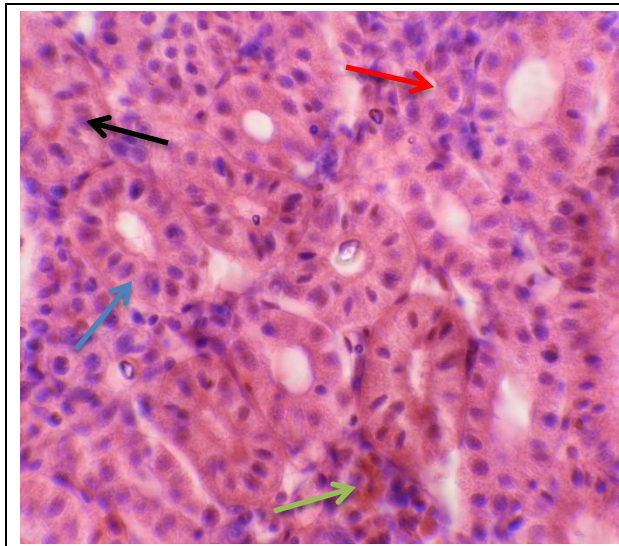
1. Analisis Morfologi dan Anatomi Ikan Sampel 2

 <p>IKAN SAMPEL 2</p>	
<p>Gambar a. Morfologi Ikan, bentuk tubuh normal, namun operculum & pangkal sirip dada mengalami perdarahan</p>	<p>.b Operculum dan pangkal sirip dada mengalami perdarahan (panah)</p>
	
<p>Insang ikan, perdarahan pada operculum (pnh biru), filament insang nekrosis (pnh coklat), ujung filament berwarna kekuningan (pnh hitam), filament insang membesar (edema) (pnh kuning)</p>	
	
<p>Gambar organ dalam ikan; hati mengalami congesti (penyumbatan) (pnh hitam), cairan berwarna kuning menutupi daerah usus (pnh merah) dan perdarahan dalam rongga tubuh (bintang), darah membeku (pnh biru)</p>	

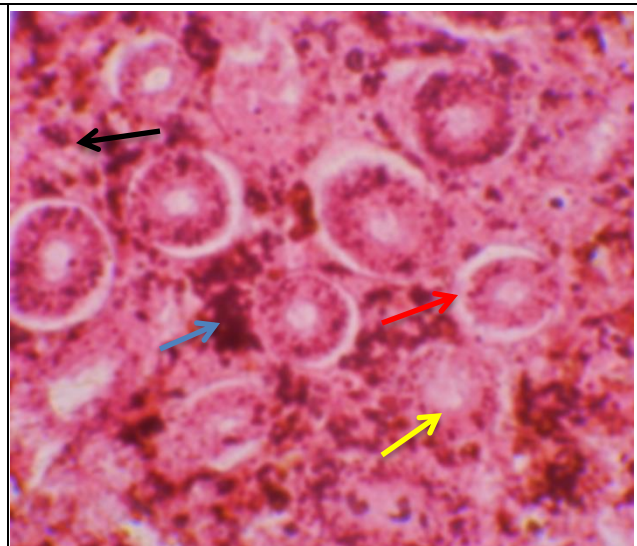
1. Analisis Histopathologis hati (Liver) Ikan Sampel 2

	
<p>Gambar a. kondisi hati normal, sel hati (pnh hijau) dan sinusoid (pnh kuning)</p>	<p>b. hati mengalami nekrosis (panah), sel hati karyolisis (pnh merah)</p>
	<p>Keterangan :</p> <p>Fiksatif Bouin's, pewarnaan H-E, perbesaran 1000 X dan ketebalan irisan 6μ</p> <p>Nekrosis = sel-sel mengkerut dan mengalami kematian sehingga tidak bisa terlihat strukturnya</p> <p>Melanomacrophage = sel-sel yang memiliki warna kecokatan yang berperan dalam menghancurkan zat-zat toksik (racun) yang masuk dalam jaringan hati</p> <p>Kerusakan pada hati menyebabkan terganggunya proses metabolisme pada ikan, energy tidak terbentuk dan ikan menjadi lemas</p>
<p>c. Melanomacrophage tersebar dan hati mengalami kematian akibat adanya bahan toksik yang terakumulasi</p>	

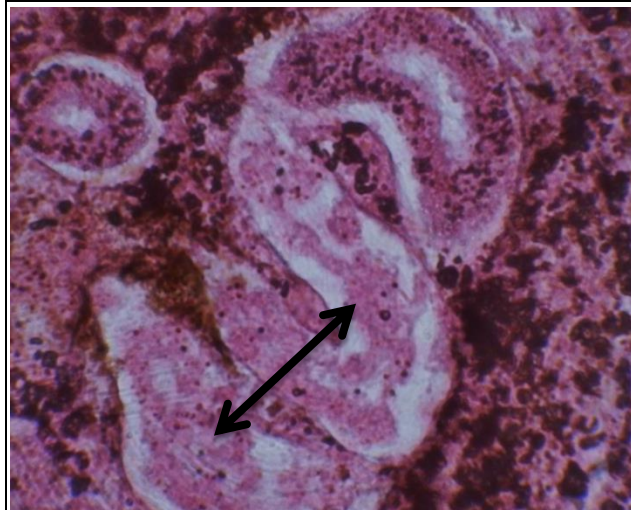
2. Analisis Histopathologis ginjal (Kidney) ikan sampel 2



Gambar a. kondisi ginjal normal, tubuli ginjal (pnh hitam), sel darah merah (pnh merah), proksimal ginjal (pnh biru), dan sel melanomacrophage (pnh hijau)



b. tubuli ginjal mengkerut , (pnh merah), penumpukan bahan pencemar(pnh biru), sel darah merah membengkak (pnh hitam)

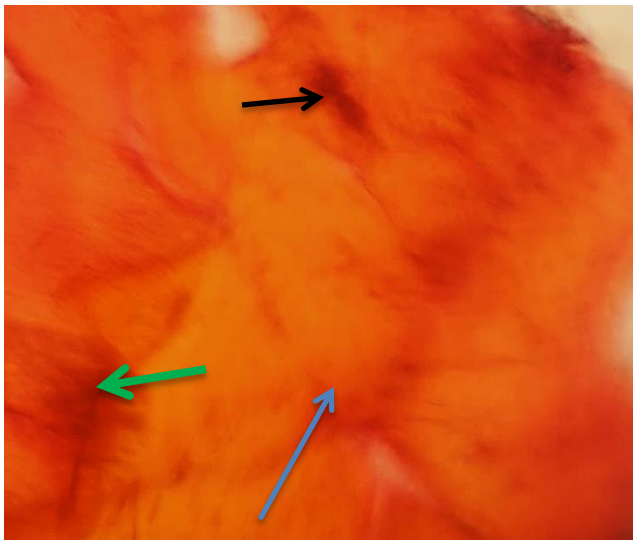
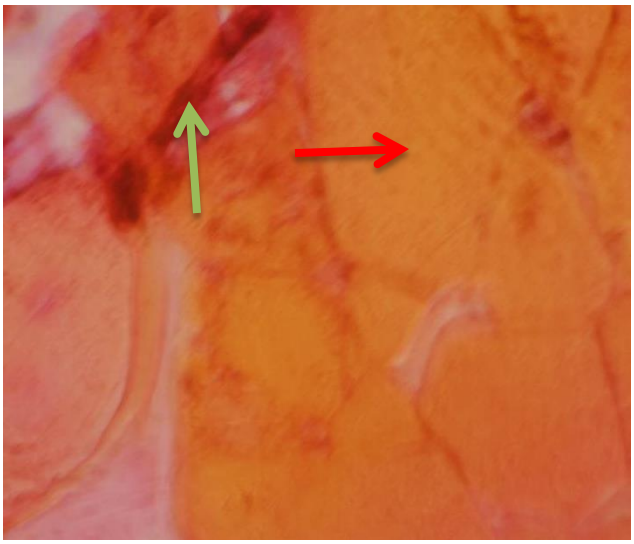
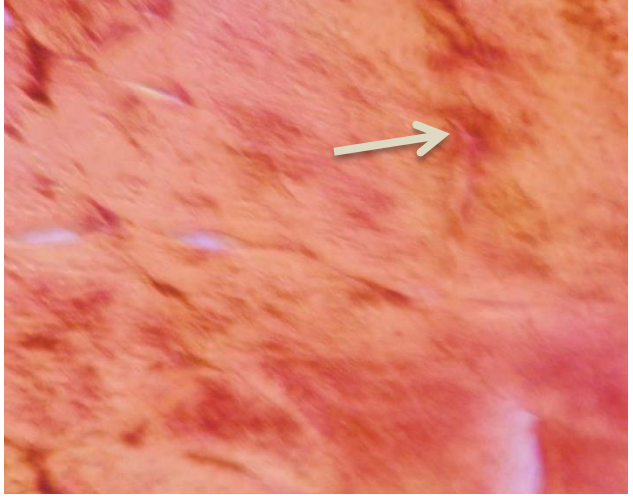


c.. proksimal ginjal nekrosis (mati dan rusak)

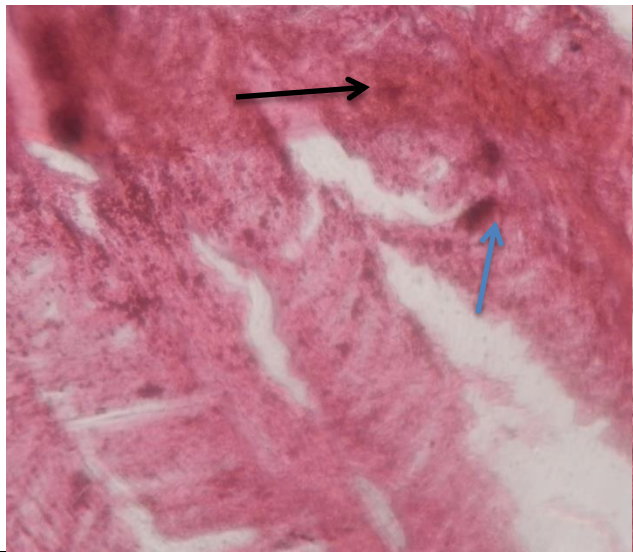


Keterangan :

Fiksatif Bouin's, pewarnaan H-E, perbesaran 1000 X dan ketebalan irisan 6 μ
 Ginjal berfungsi menyaring bahan2 berbahaya dan membuangnya melalui alat saring, tubuli ginjal, proksimal dan glomerulus. Jika jaringan ini terganggu, maka racun dalam tubuh akan masuk dalam darah dan disebar ke dalam daging, ikan akan mati keracunan, karena ampas2 berbahaya dan bahan2 toksik tersimpan dan ginjal mengalami kerusakan

3. Analisis Histopathologis daging (muscles) ikan sampel 2

	
<p>a. Myotom mengalami perdarahan (pnh hitam) ,myosepta (pnh biru) dan myosepta yang mengalami perdarahan (pnh hijau)</p>	<p>b. Myotom normal (pnh merah),, serat daging splitting dan pembuluh darah tersumbat (congesti) (pnh hiaju muda)</p>
	<p>Keterangan : Fiksatif Bouin's, pewarnaan H-E, perbesaran 1000 X dan ketebalan irisan 6μ Daging ikan mengalami perdarahan (haemorrhaghe), akibat bahan kimia berbahaya yang mengiritasi,yang juga memperlihatkan pembuluh darah pecah dan darah keluar, seperti pada gambar Daging tidak layak untuk dikonsumsi</p>
<p>c. Terdapat banyak fragmen dalam daging yang menunjukkan akumulasi bahan berbahaya dalam daging ikan</p>	

4. Anasis Hitopathologis insang (Gill) sampel 2

	
<p>a. Fusi lamella insang (pnh hitam), becak perdarahan (pnh biru)</p>	<p>b. Hyperplasia lamella insang (pnh kuning) dan fusi lamella (pnh hijau)</p>
	<p>Keterangan : Fiksatif Bouin's, pewarnaan H-E, perbesaran 1000 X dan ketebalan irisan 6μ</p> <p>Fusi lamella = berdempetnya dua atau lebih lamella sekunder pada insang akibat membengkaknya dan terjadinya hyperplasia dari sel-sel mucus atau sel-sel epitel Hyperplasia = bertambahnya jumlah sel-sel pada lamella yang menutup area respiratorik pada insang, sehingga ikan menjadi kesulitan bernafas.</p>
<p>c. Pembuluh darah insang dipenuhi cairan (pnh putih) dan lamella membengkak (edema) (pnh merah)</p>	

Berdasarkan bentuk kerusakan, baik secara pathtologi anatomy maupun secara histologis, dapat diketahui bahwa bahan yang menyebabkan terjadinya kerusakan adalah jenis bahan kimia potassium, yang bersifat mematikan dan merupakan bahan kimia berbahaya jika berikatan dengan sianida. Mengonsumsi ikan yang ditangkap menggunakan potassium sianida dapat menyebabkan masalah kesehatan pada manusia, karena pengaruh sianida terhadap ikan akan mempengaruhi manusia yang mengkonsumsinya. Sianida diketahui dapat mempengaruhi kerja enzyme ATP ase, sehingga dapat mengganggu kerja dari hati, insang, ginjal dan urat daging pada ikan. Hal ini berdasarkan hasil penelitian. Prashanth et al. (2011) terhadap konsentrasi sub letal potassium sianida, meskipun tidak mematikan, tetapi merusak kerja organ penting, meningkatkan sekresi lendir yang menyebabkan ikan mudah diserang


penyakit dan menjadi stress. Potassium berbentuk kristal putih yang memiliki bau menyengat pahit dan dapat mengganggu pernafasan jika terhirup. Kerusakan dari hati, ginjal, insang dan akumulasinya pada daging ikan menunjukkan tingkat toksik dari bahan ini sangat berbahaya.

KESIMPULAN

1. Secara morfologi ikan terlihat normal, tetapi terlihat ada perdarahan pada operculum (tutup insang), baik pada ikan sampel 1 maupun sampel 2
2. Secara pathologi anatomi, terlihat bahwa organ-organ penting mengalami kerusakan dan gangguan fisiologis, seperti ginjal yang perdarahan, hati yang mengalami penyumbatan serta adanya cairan kekuningan dalam rongga tubuh menunjukkan adanya ada bahan kimia yang terpapar. dalam pengamatan ini adalah potassium cyanide
3. Secara histopathologis, terlihat rusaknya ginjal sebagai organ ekskresi dan filtrasi, hati sebagai organ metabolic serta insang sebagai organ respirasi, menyebabkan ikan mengalami stress lingkungan yang cukup berat. Daging ikan menjadi rapuh dan hancur, meskipun terlihat utuh, tapi ditekan dan diremas menjadi mudah hancur., dan berdasarkan analisis jaringan, daging mengalami perdarahan baik di blok urat dagingnya maupun di pembuluh darahnya sebagai ciri paparan potassium
4. Potassium dapat mempengaruhi ikan target maupun ikan non-target, apabila terlarut di air dapat mempengaruhi kehidupan biota air lainnya
5. Potassium sianida pada konsentrasi rendah (sub-lethal) dapat mengganggu organ pernafasan, organ ekskresi dan organ metabolisme seperti yang terlihat pada histopathologis organ yang dianalisis

Samarinda, 01 november 2021

Kepala Laboratorium Toksikologi Perairan,



Ir. Sulistyawati, M.Si
NIP. 19580412 198203 2.001