

# MODUL CARA PRAKTIS MEMBACA HASIL EKG



**PROGRAM STUDI DIPLOMA III KEPERAWATAN  
FAKULTAS KEDOKTERAN UNIVERSITAS MULAWARMAN**

**2021**

Sholichin, S.Kp, M.Kep, CWCCA

# **KATA PENGANTAR**

Puji syukur kehadiran Allah Subhanahu Wa Ta'ala atas karunia yang telah diberikan kepada kita semua sehingga modul praktis membaca EKG ini bisa diselesaikan sebagai pegangan dalam melaksanakan pembelajaran membaca EKG bagi mahasiswa Program Studi Diploma III Keperawatan Fakultas Kedokteran Universitas Mulawarman.

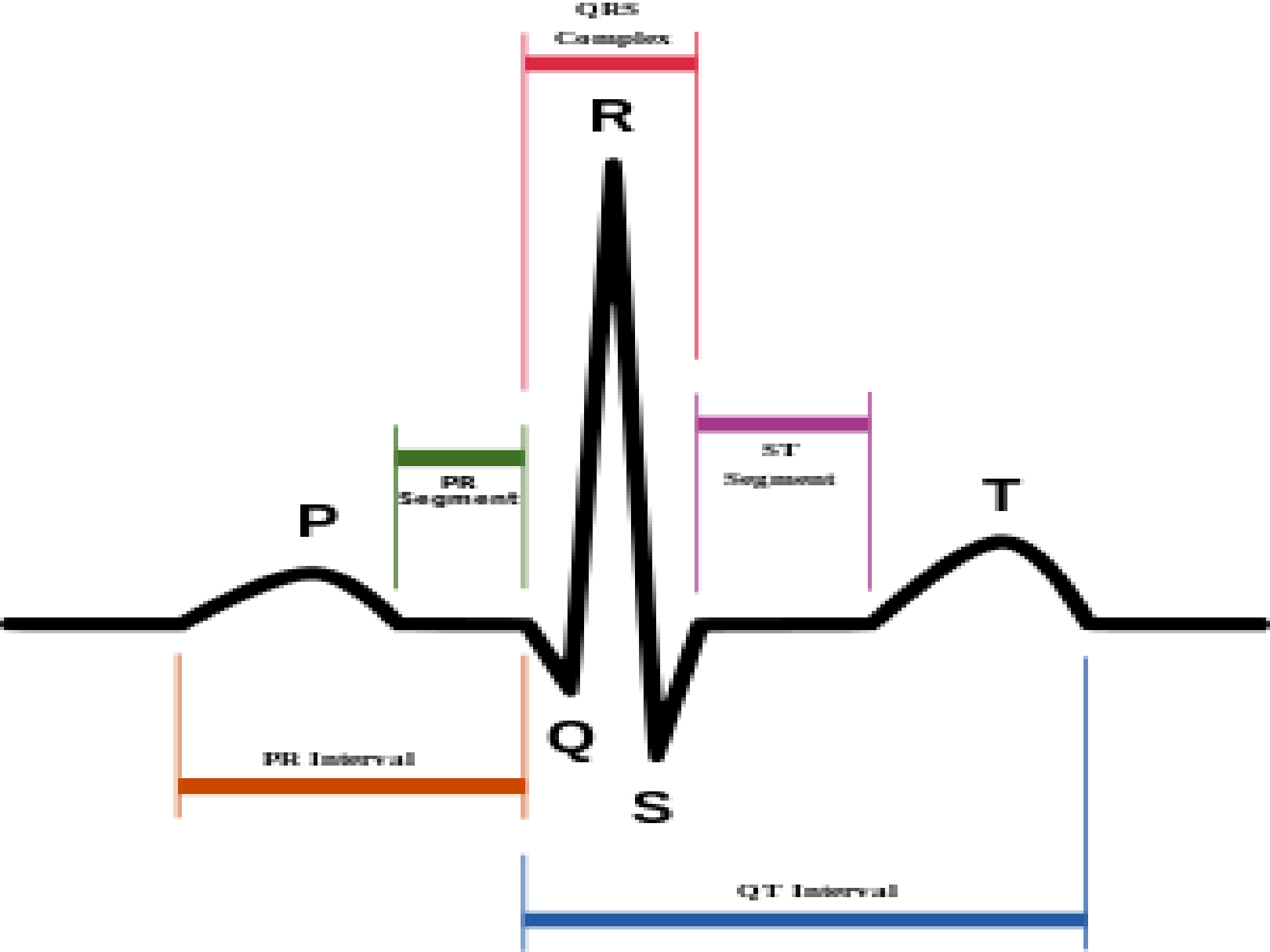
Modul ini berisikan panduan pembelajaran cara praktis membaca EKG yang bertujuan untuk membantu dan mempermudah mahasiswa keperawatan dalam belajar meninterpretasikan hasil rekam EKG pasien, yang pada akhirnya dapat diaplikasikan dalam tatanan pelayanan klinik maupun komunitas.

Terimakasih kami ucapkan kepada semua pihak yang telah membantu dan memberikan dukungan pemikiran dalam penyusunan modul ini.

Kritik dan saran yang membangun kami harapkan kepada pembaca agar modul praktis membaca EKG ini menjadi lebih baik dan sesuai harapan.

Samarinda, 09 Januari 2021

Penulis



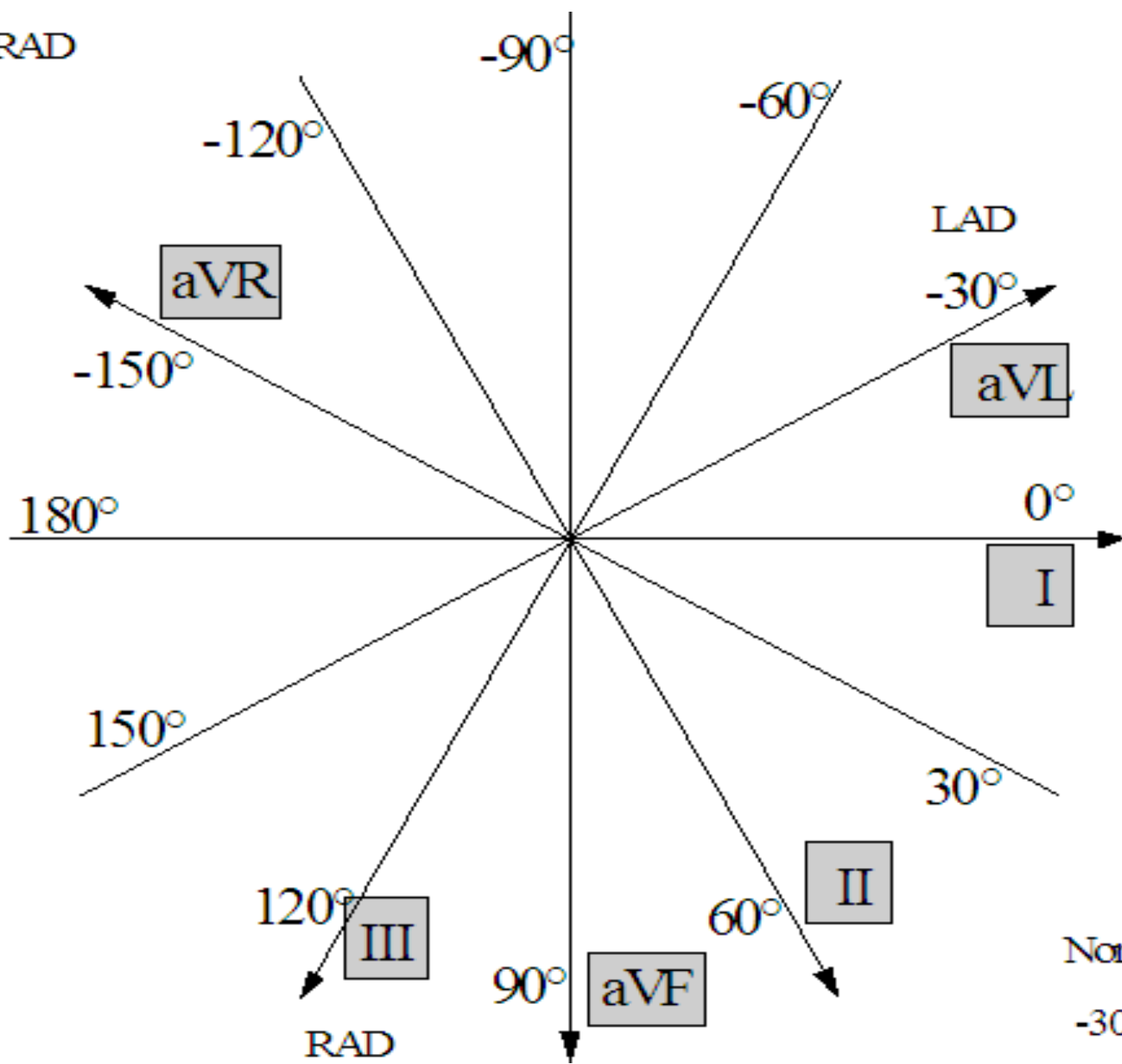
# AKSIS JANTUNG

- Merupakan proyeksi jantung jika dihadapkan dalam vektor 2 dimensi. Vektor 2 dimensi disini maksudnya adalah garis-garis yang dibentuk oleh sadapan-sadapan pada pemeriksaan EKG
- Harus dilakukan oleh interpreter untuk mendapatkan hasil interpretasi EKG yang akurat

# Nilai Normal Aksis Jantung

- Normalnya aksis jantung mengarah dari arah tangan kanan ke arah kaki kiri kira-kira 30-60 derajat karena otot ventrikel kiri lebih tebal dibandingkan otot jantung lainnya. Adapun normal axis jantung antara -30 derajat s/d +110 derajat dibawah usia 40 thn, -30 derajat s/d +90 derajat diatas 40 thn.

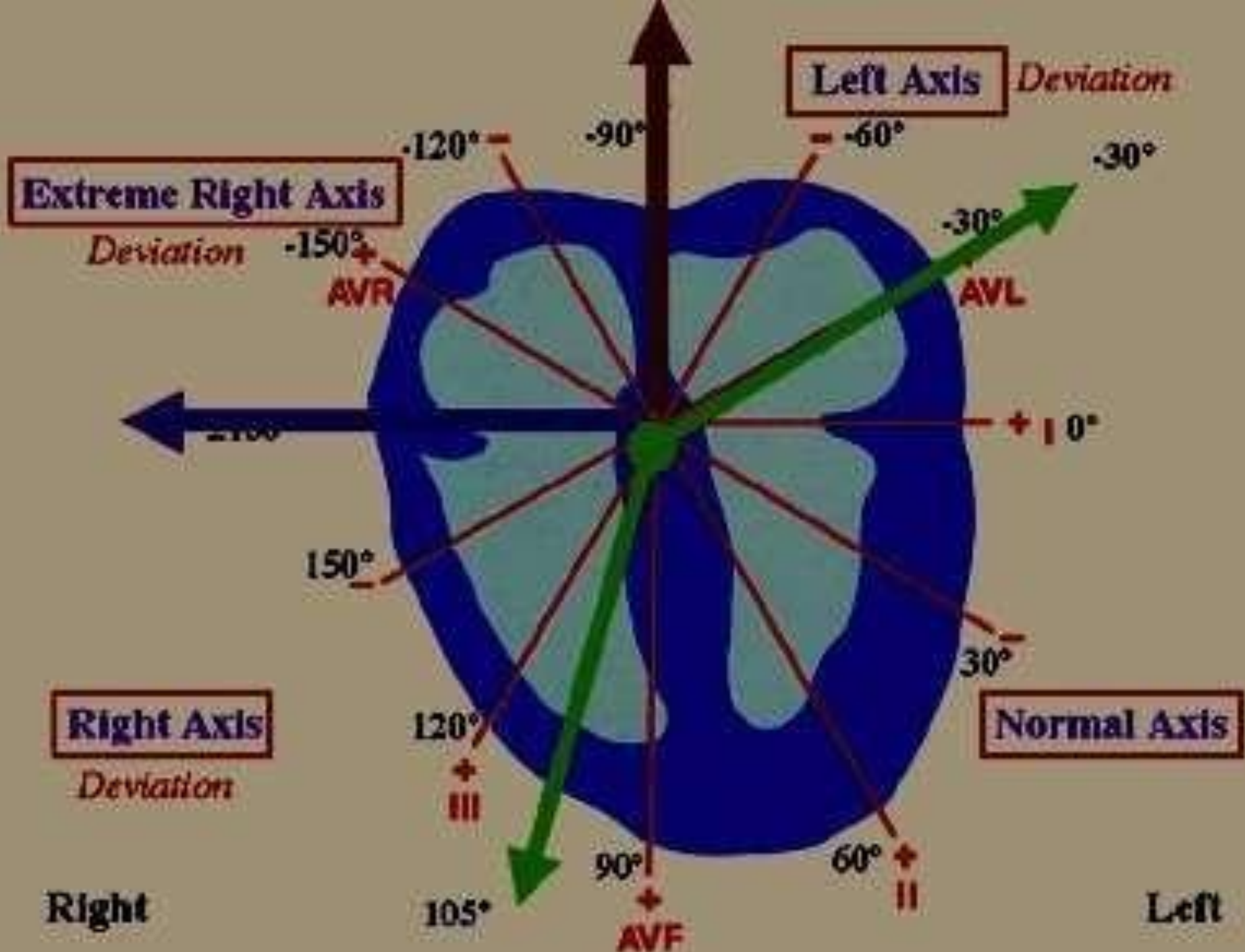
Marked RAD



Normal Axis  
 $-30^\circ$  to  $+100^\circ$

# Deviasi Aksis Jantung

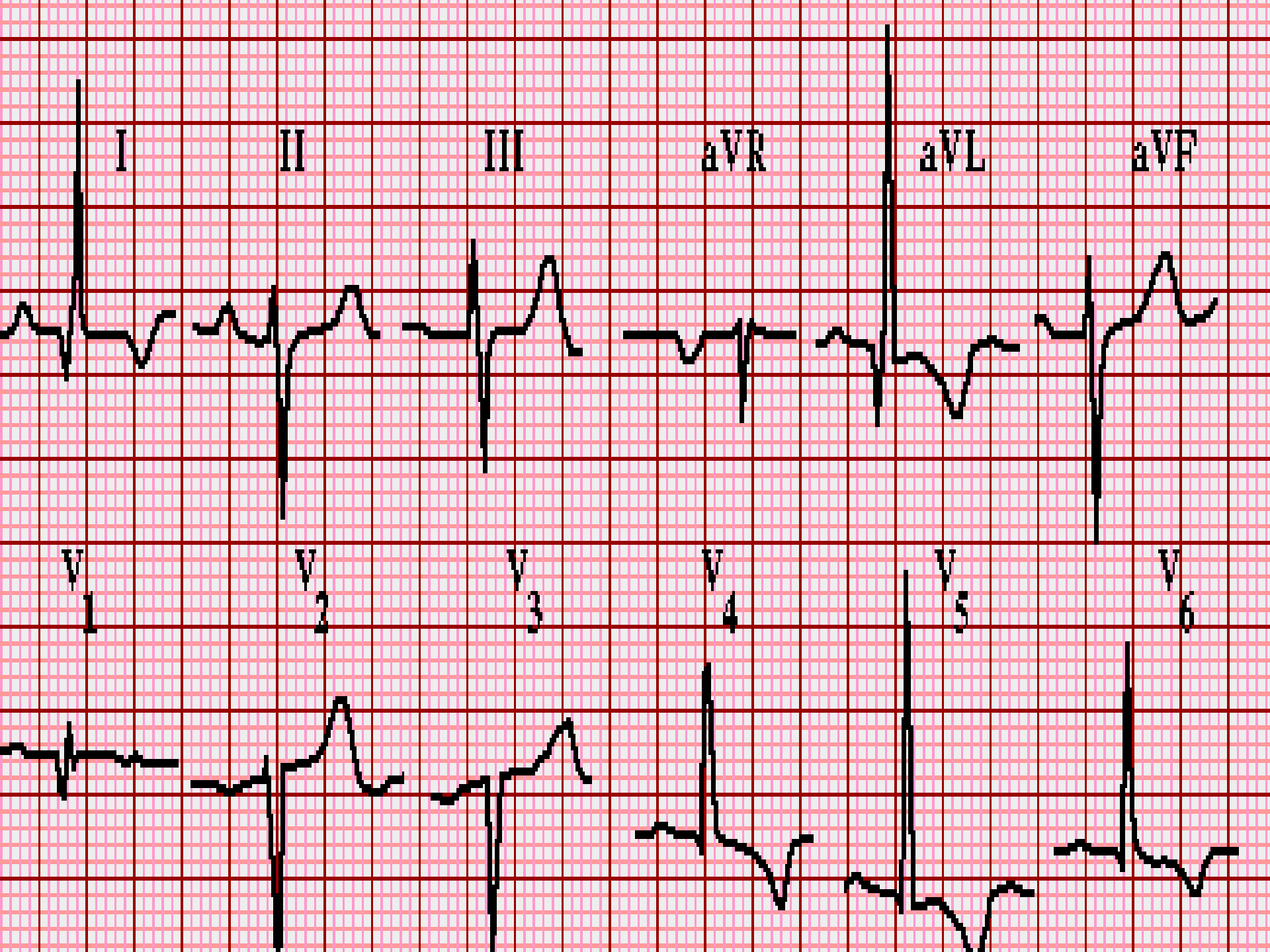
Apabila aksis jantung antara  $-30$  s/d  $-90$  derajat dinamakan left axis deviation (LAD), apabila  $+110$  derajat s/d  $+180$  derajat dinamakan Right axis deviation (RAD), apabila aksis jantung antara  $+180$  derajat s/d  $+270$  derajat atau  $-90$  derajat s/d  $-180$  derajat dinamakan extrem axis.





# Cara Menghitung Aksis Jantung

- Lihat di Lead I, perhatikan resultan gelombang QRS. jika gelombang R-nya lebih tinggi daripada jumlah Q dan S { dihitung jumlah kotaknya}), maka lead I = positif (+). Jika R-nya lebih rendah daripada jumlah Q dan S, maka lead I = negatif
- Lihat hasil di Lead aVF, perhatikan hal yang sama, apakah lead aVF nya positif atau negatif.
- Jika masih ragu lihat lagi di Lead II (lead II hasilnya lebih bagus karena letak lead II searah dengan arah jantung normal). tentukan apakah lead II nya positif atau negatif.



# Arti klinis Deviasi Aksis Jantung

- **Deviasi sumbu kiri** ( $-30^{\circ}$  hingga  $-90^{\circ}$ ) dapat menandakan blok fasciculus anterior kiri atau gelombang Q dari [infark otot jantung](#) inferior.
- **Deviasi sumbu kanan** ( $+90^{\circ}$  hingga  $+180^{\circ}$ ) dapat menandakan blok fasciculus posterior kiri, gelombang Q dari [infark otot jantung](#) lateral atas, atau pola nada ventrikel kanan.
- Dalam keadaan [blok cabang berkas kanan](#), deviasi kanan atau kiri dapat menandakan [blok bifasciculus](#).

# Ukuran Kertas EKG

Pada perekaman EKG standar telah ditetapkan yi :

- ✚ Kecepatan rekaman : 25 mm/detik  
(25 kotak kecil)
- ✚ Kekuatan voltage : 10 mm = 1 mv (10 kotak kecil)

# Nilai Ukuran dikertas EKG

## 1. Pada garis horisontal

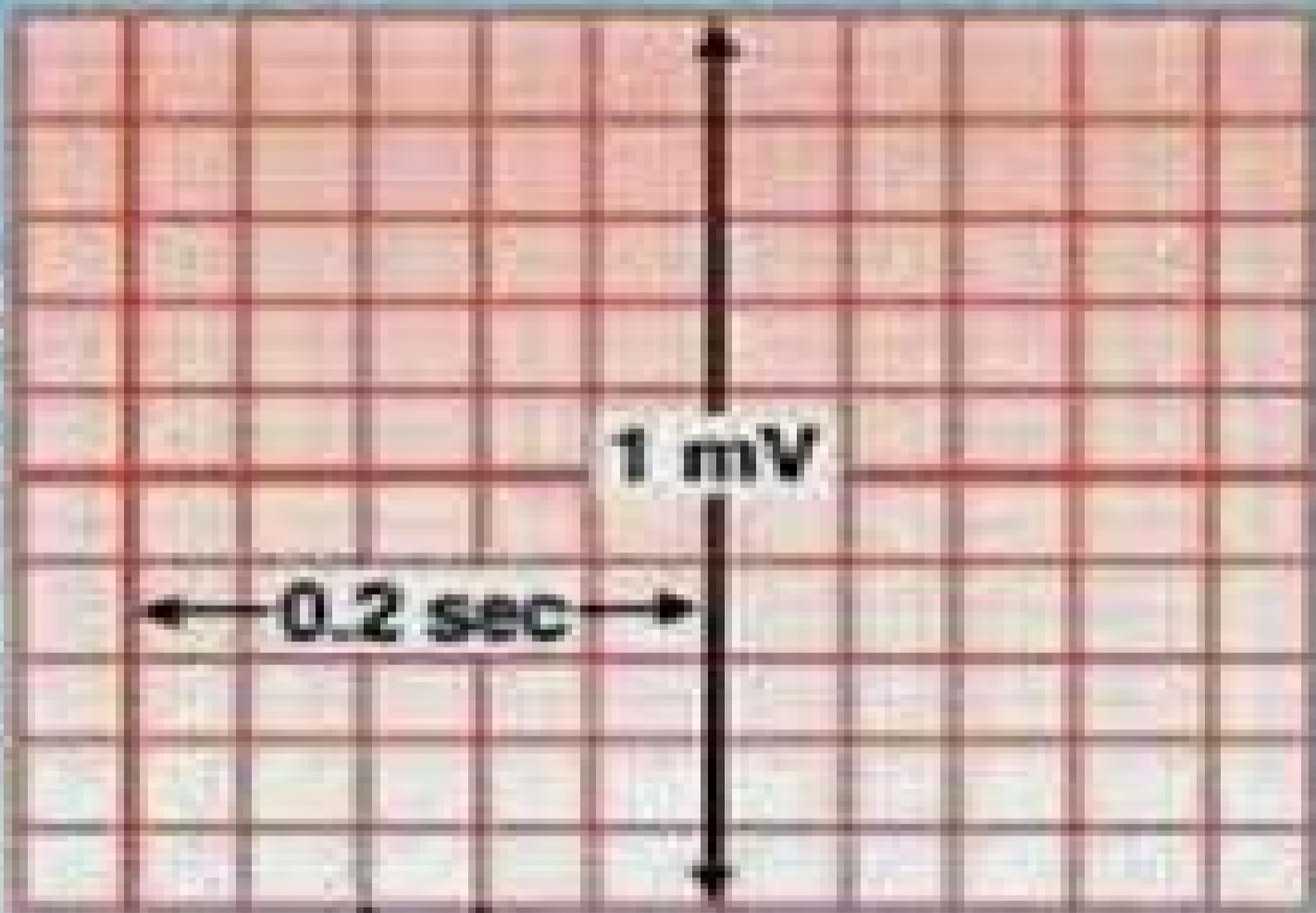
- Tiap satu kotak kecil = 1 mm = 0,04 detik
- Tiap satu kotak sedang = 5 mm = 0,2 detik
- Tiap satu kotak besar = 25 mm = 1 detik

## 2. Pada garis vertikal

- Tiap satu kotak kecil = 1 mm = 0,1 mv
- Tiap satu kotak sedang = 5 mm = 0,5 mv
- 2 kotak sedang = 10 mm = 1 mv

Time →

Voltage ↑

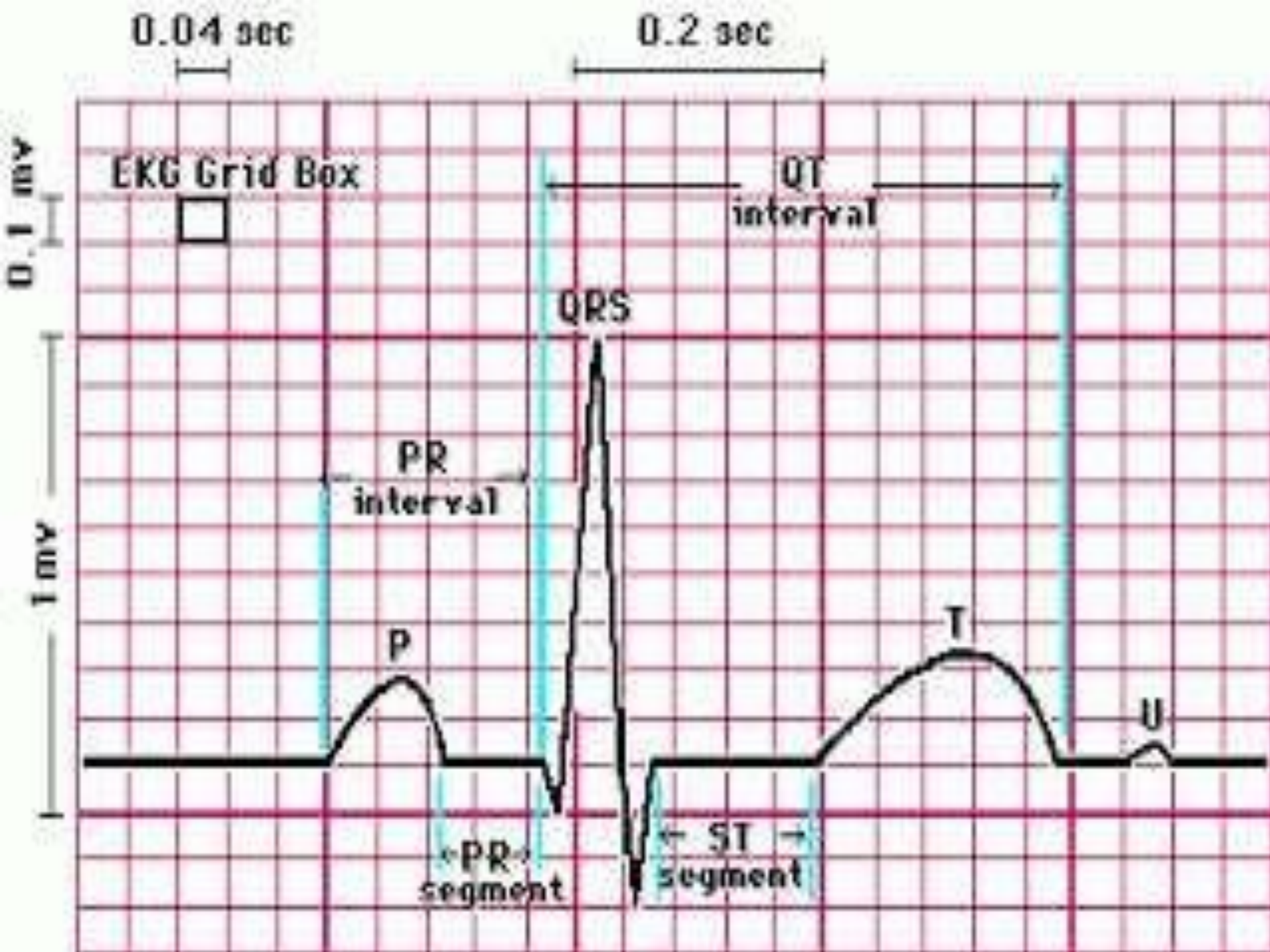


0.1 mV

1 mV

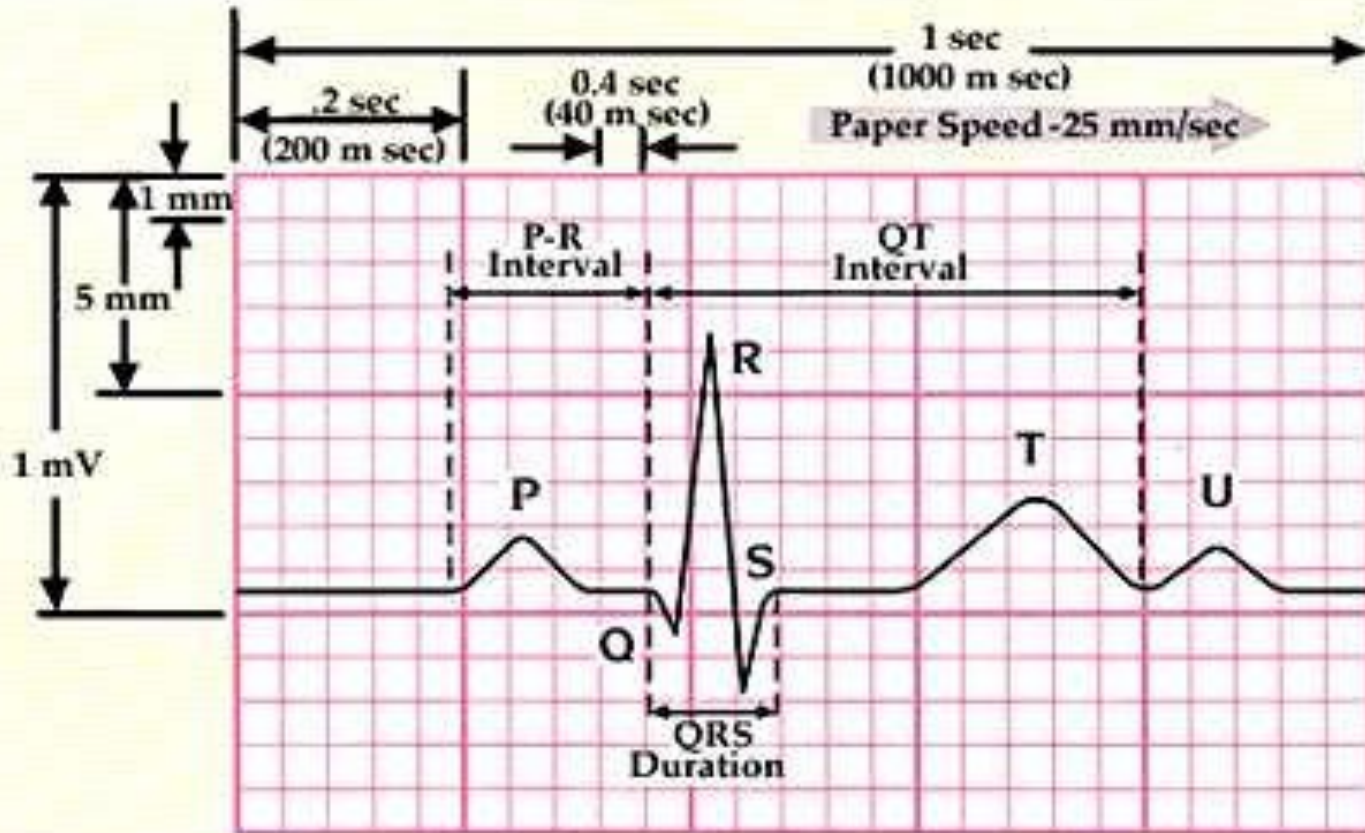
0.2 sec

0.04 sec





# EKG: rekaman aktivitas listrik jantung pada permukaan tubuh



**Verticle Axis**

1 small square = 1mm (0.1mV)  
 1 Large Square = 5mm (0.5mV)  
 2 large squares = 1mV

**Horizontal Axis**

1 small square = .04 (40 m sec)  
 1 large square = .2 (200 m sec)  
 5 large squares = 1 sec (1000 m sec)

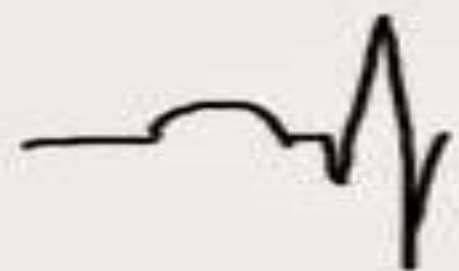

# NILAI EKG NORMAL

# GELOMBANG P

Gelombang P yang normal:

- Lebar  $< 0,12$  detik
- Tinggi  $< 0,3$  mV
- Selalu positif di lead II
- Selalu negatif di aVR
- Bifasik (muncul gelombang P ke atas dan diikuti gelombang ke bawah) di lead III, aVL, V1



P normal




P mitral (M)



P pulmonal



P inversi



P bifasik

# Yang ditentukan pada gel. P

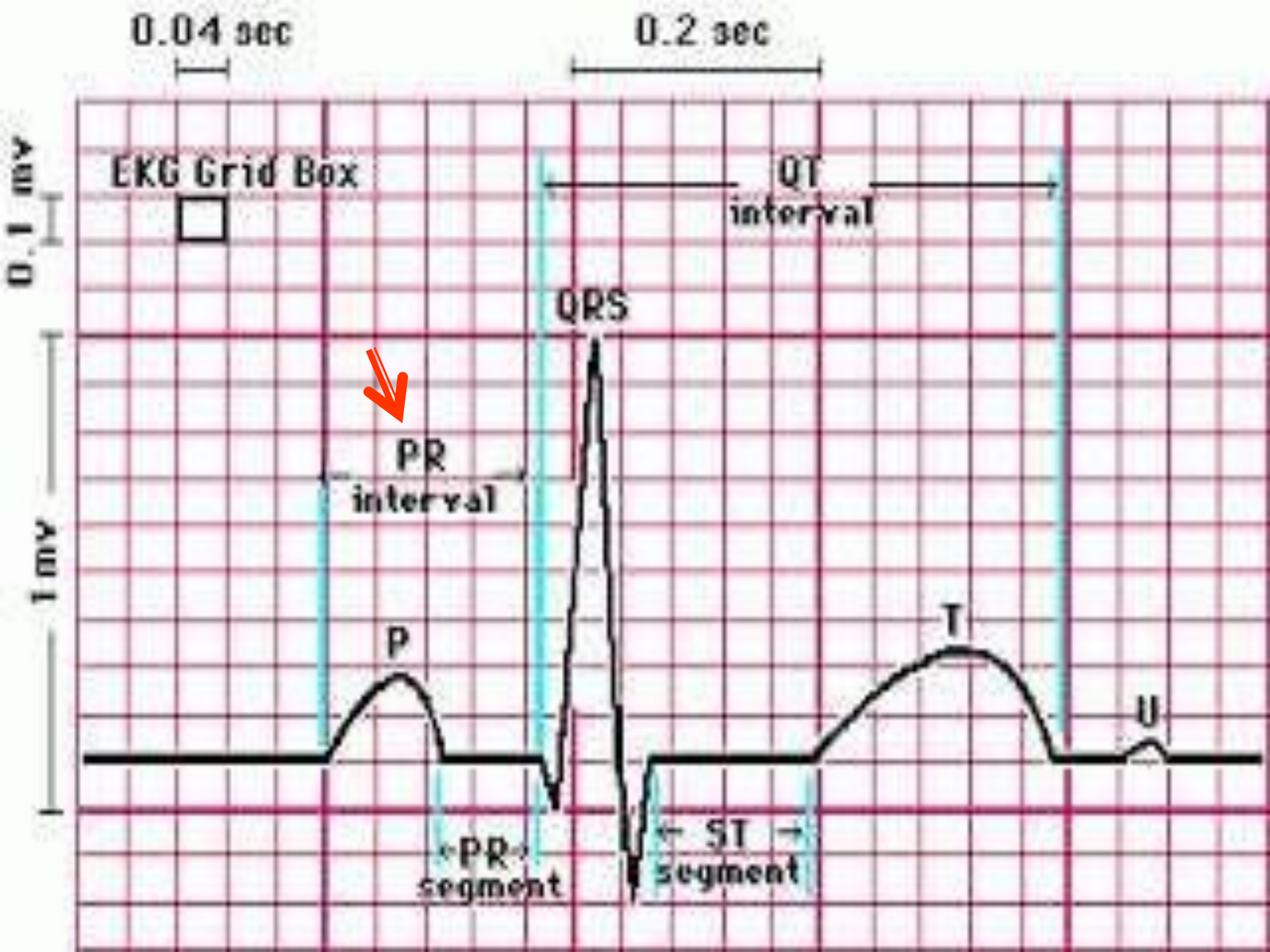
1. Normal

2. Tidak normal:

- P-pulmonal : tinggi  $> 0,3$  mV, bisa karena hipertrofi atrium kanan.
- P-mitral: lebar  $> 0,12$  detik dan muncul seperti 2 gelombang berdempet, bisa karena hipertrofi atrium kiri.
- P-bifasik bisa terlihat di lead V1, biasanya berkaitan juga dengan hipertrofi atrium kiri.

# PR INTERVAL

- PR interval adalah jarak dari awal gelombang P sampai awal kompleks QRS. Normalnya 0,12 – 0,20 detik (3 – 5 kotak kecil). Jika memanjang, berarti ada blokade impuls. Misalkan pada pasien aritmia blok AV, dll.



# Yang ditentukan pd PR interval

1. Normal
2. Memanjang :  $PR > 0,2$  detik  $\rightarrow$  AV Block
3. Memendek :  $PR < 0,12$  detik  $\rightarrow$   
Acclerated Conduction (syndroma WP)
4. Berubah-ubah : Wandering Pacemaker

# KOMPLEKS QRS

- Terdiri dari gelombang Q, R dan S.
- Di ukur dari permulaan gel QRS sampai akhir gel QRS
- Normalnya:
  - Lebar = 0.06 – 0,12 detik (1,5 – 3 kotak kecil)
  - tinggi tergantung lead.



# Nilai Normal Pd kompleks QRS

## 1. Gelombang Q

- Lebar 0,04 detik, tinggi  $< 1/3$  tinggi R

## 2. Gelombang R

- Tinggi tgt lead, pada lead I, II, aVF, V5, V6 lebih tinggi, gel R kecil di V1 dan semakin tinggi di V2-V6

## 3. Gelombang S

- Gel S lebih besar pada V1-V3 dan semakin kecil di V4-V6

# Yang dinilai pada kompleks QRS

## 1. QRS

- Lebar 0,1-0,12 = incomplete Bundle Branch Block
- Lebar  $> 0,12$  = Complete BBB

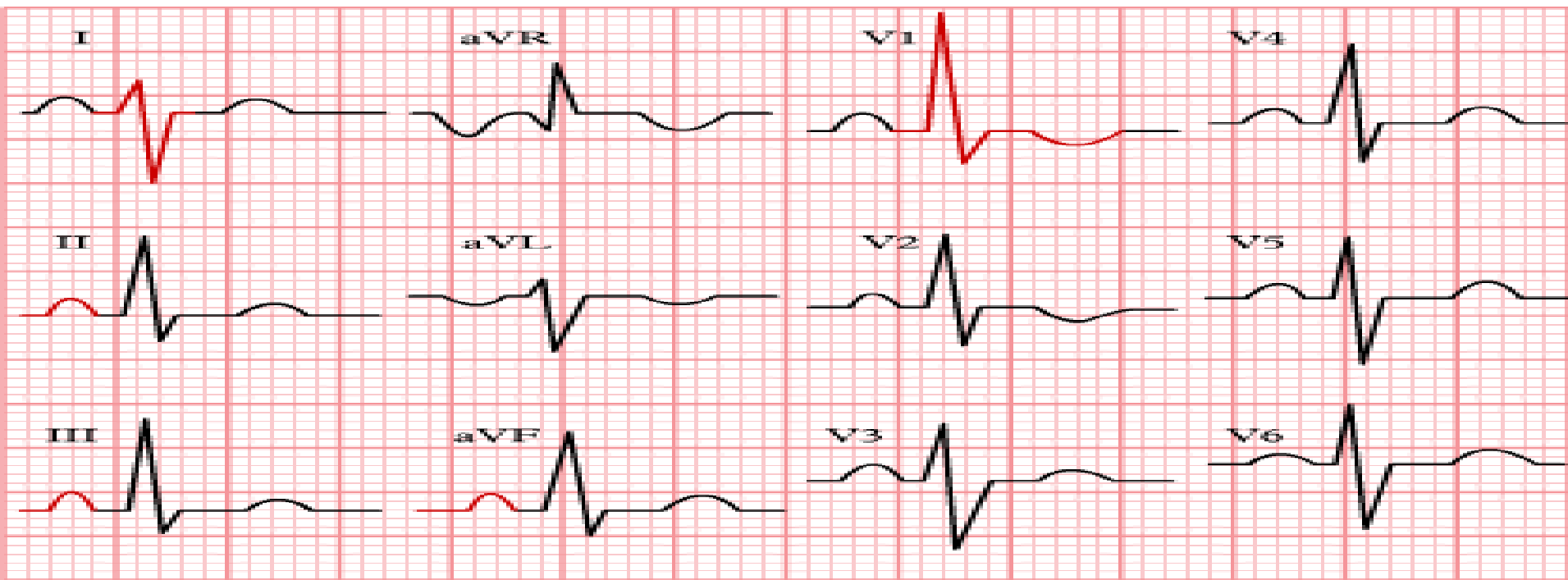
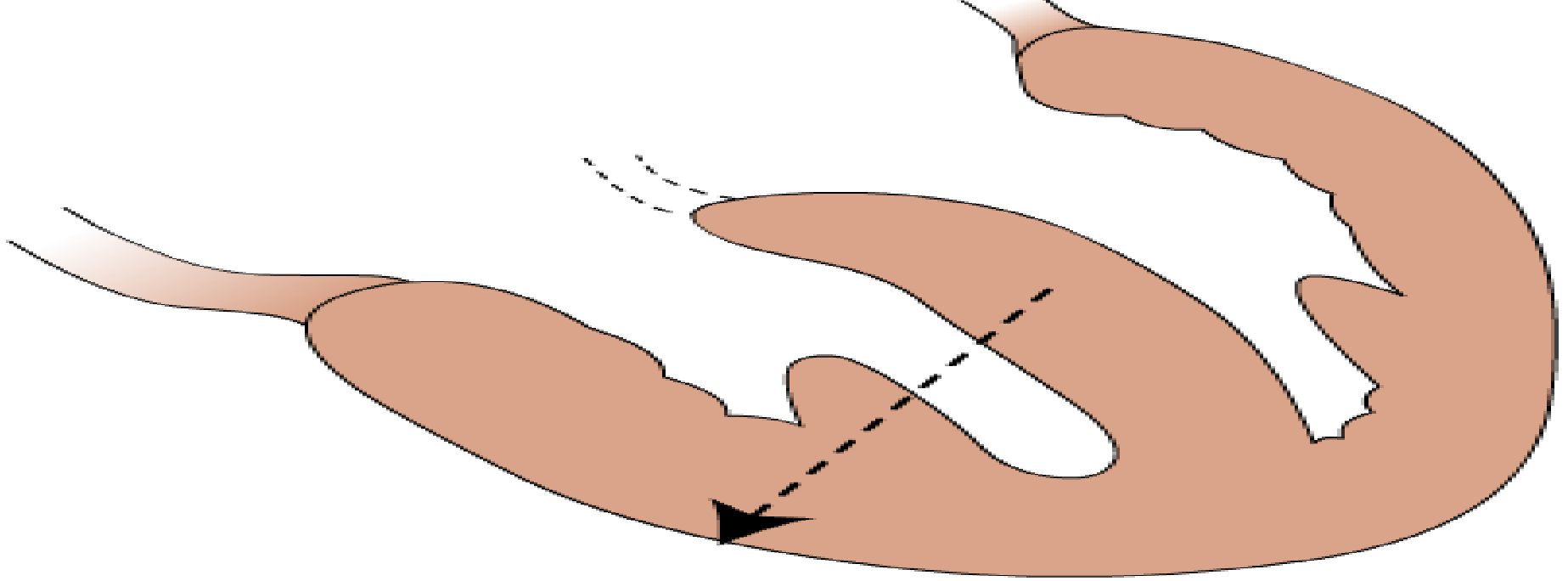
## 2. Axis

## 3. Konfigurasi (bentuk)

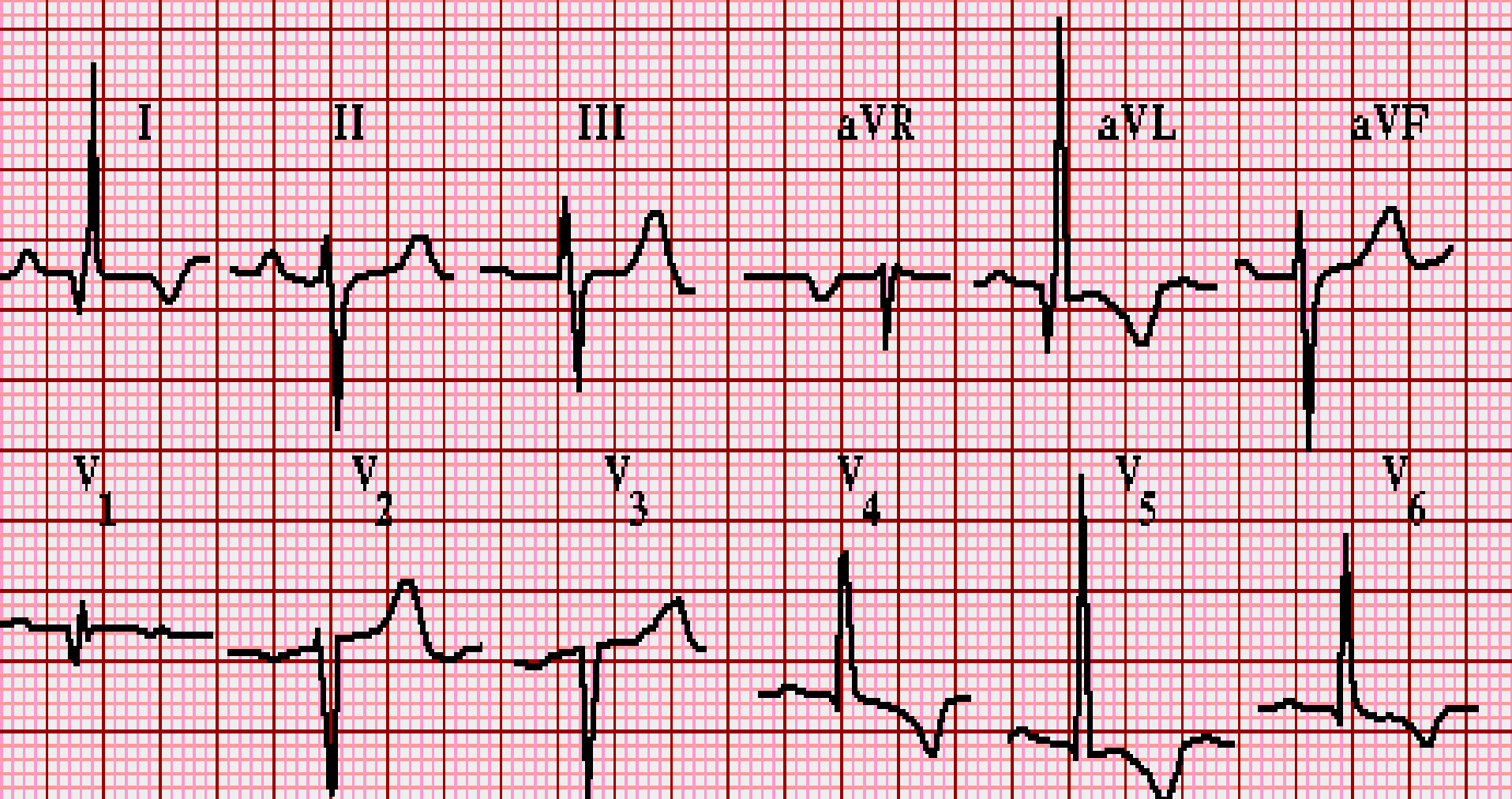
- Normal : positif di lead I, II, aVF, V5, V6; negatif di lead aVR, V1, V2; Bifasik di lead III, aVL, V3, V4
- Dapat diketahui : Q patologis, RAD/LAD, RVH/LVH

# RVH & LVH

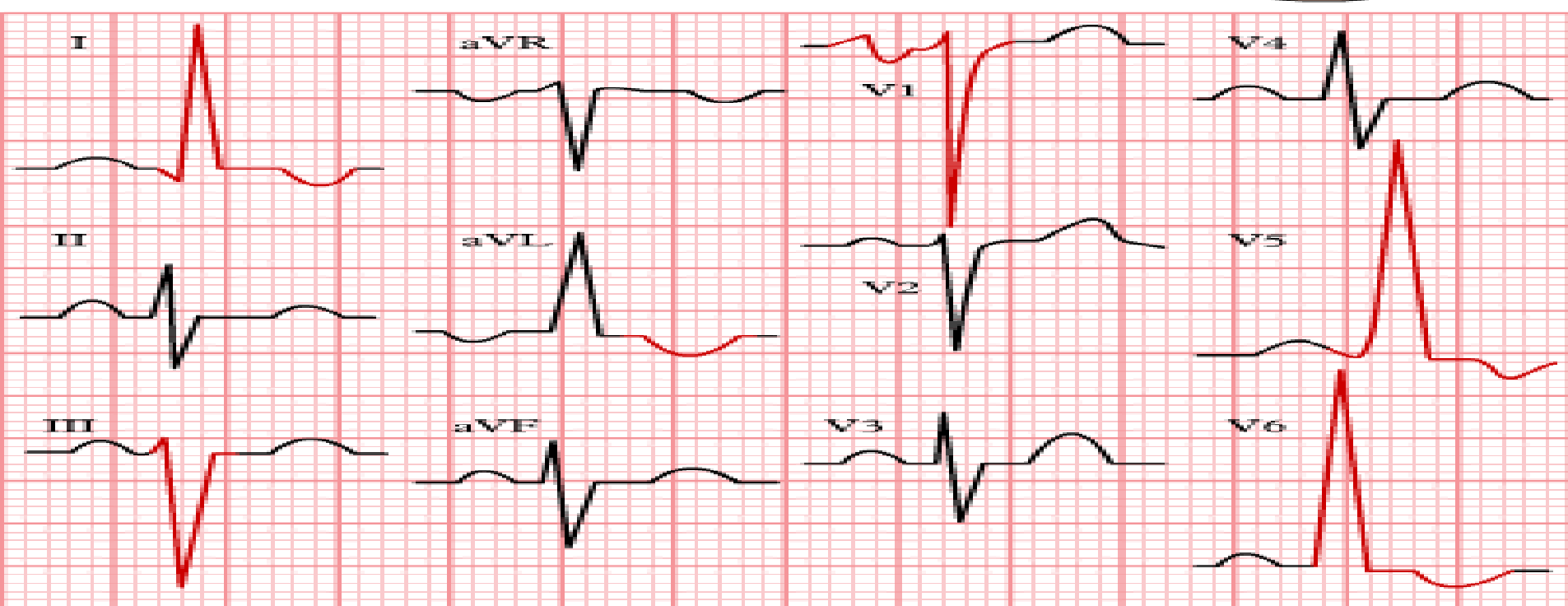
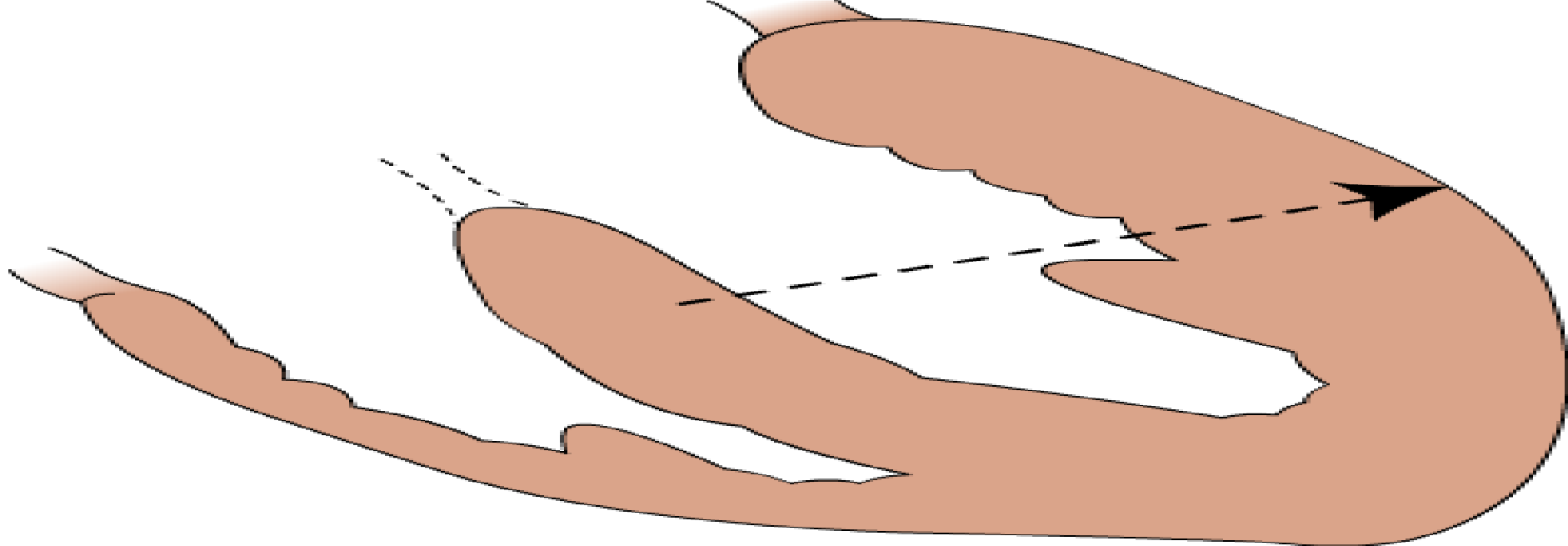
- RVH jika tinggi R / tinggi S (ratio  $R/S$  di  $V1 > 1$ ), RAD, gel R tinggi di lead aVR, ST depresi, T negatif di  $V1$  dan  $V2$
- LVH jika tinggi  $RV5 +$  tinggi  $SV1 > 35$  mm,  $R$  lead I + S III  $> 26$  mm,  $R$  aVL  $> 11$  mm,  $R$   $V5$  atau  $R$   $V6 > 26$  mm



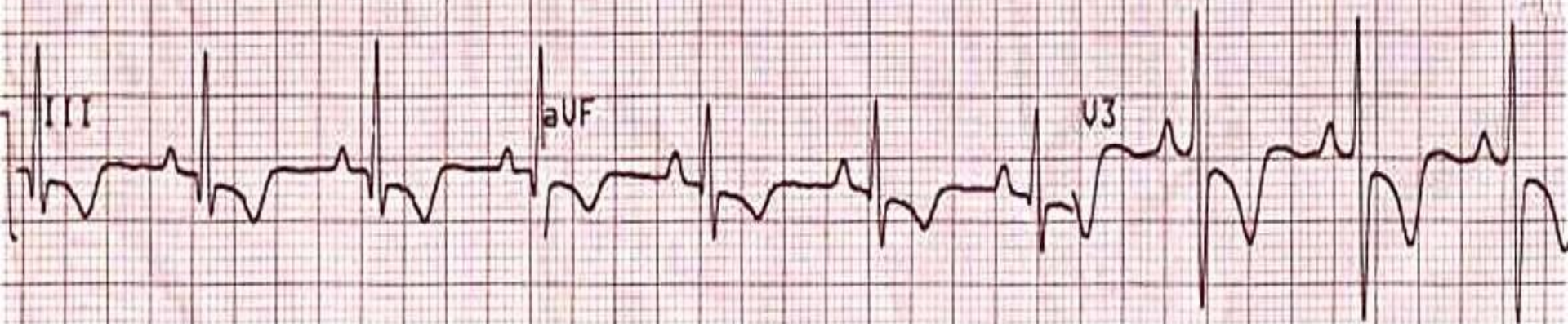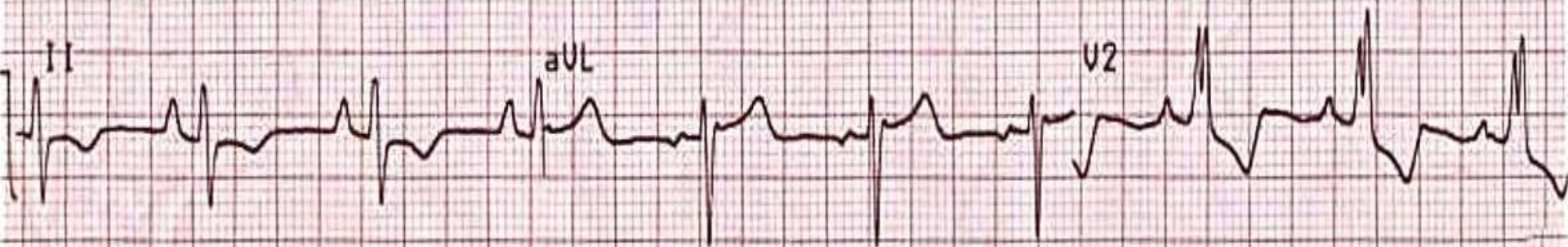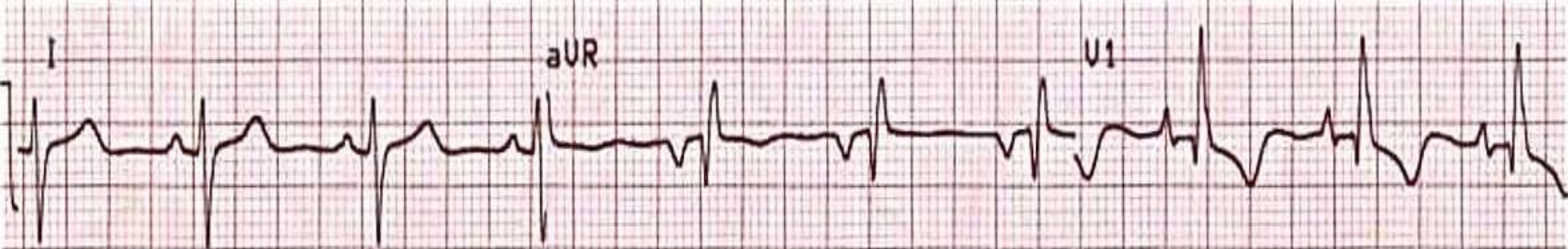
right ventricle hypertrophy



Kesimpulan gambar di atas ?



left ventricle hypertrophy

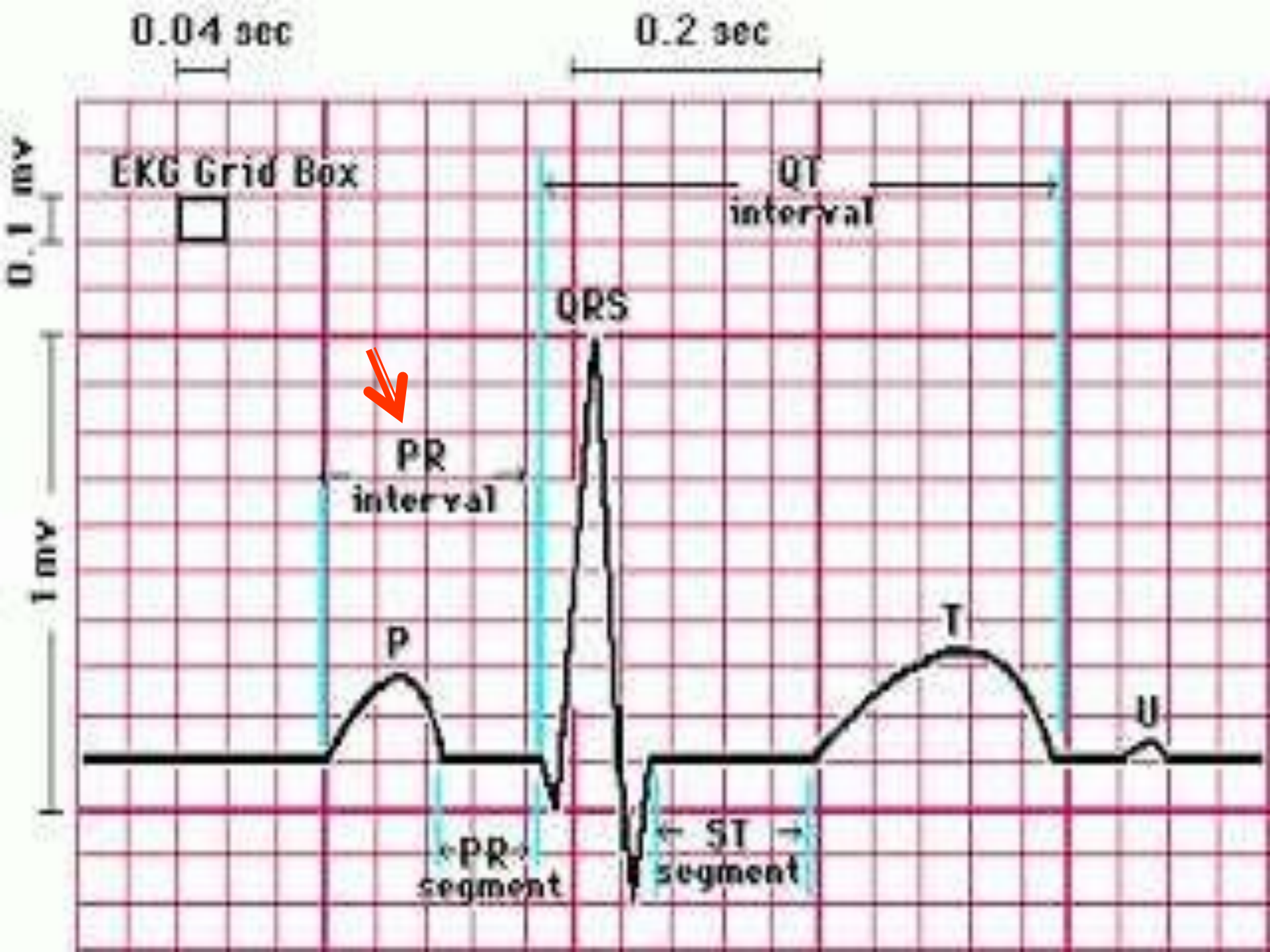


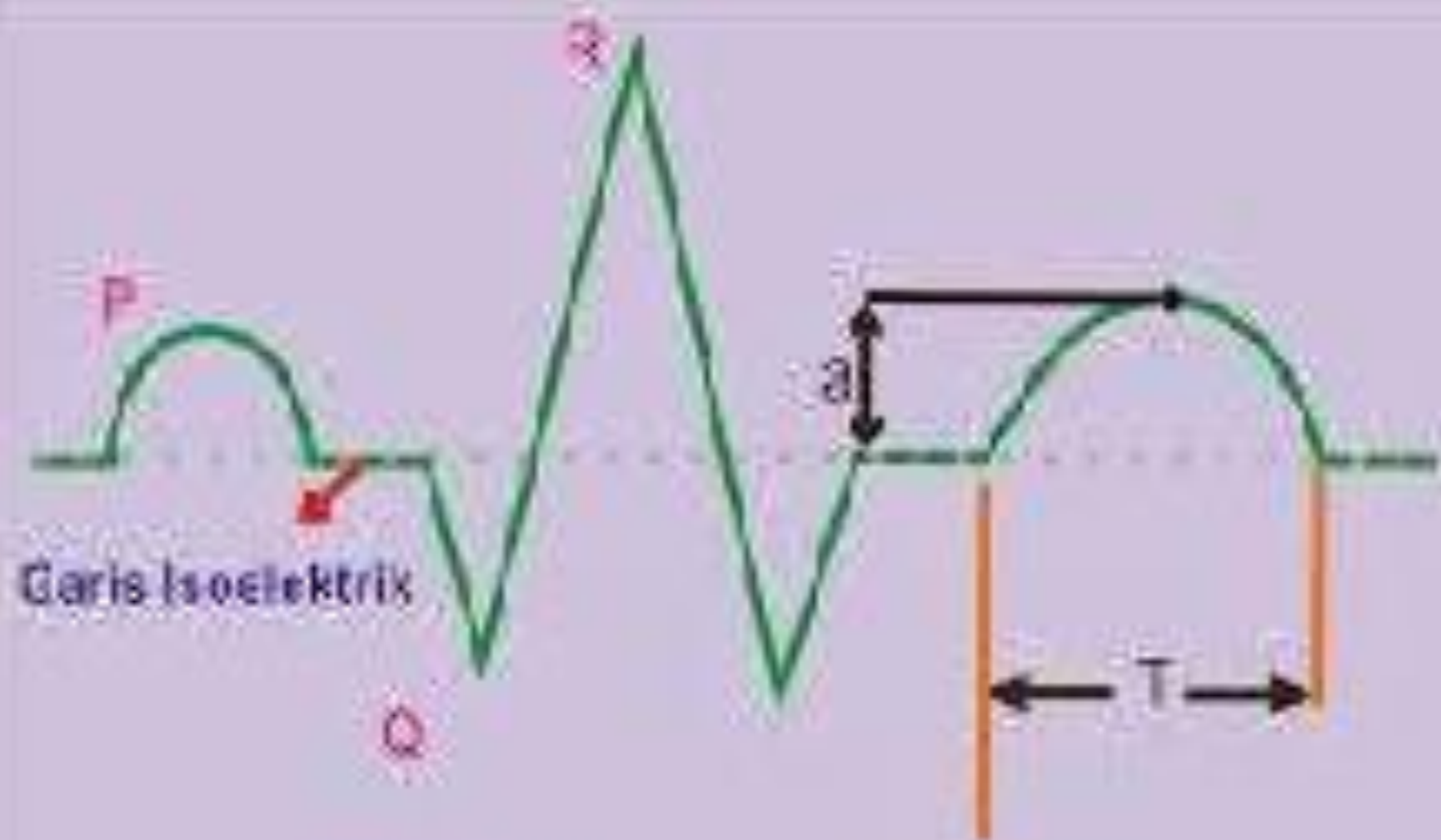


# SEGMENT ST

- Garis antara akhir kompleks QRS (J Point) dengan awal gelombang T. Bagian ini merepresentasikan akhir dari depolarisasi hingga awal repolarisasi ventrikel
- Nilai normal : isoelektris (-0,5 mm sd 2,5 mm)



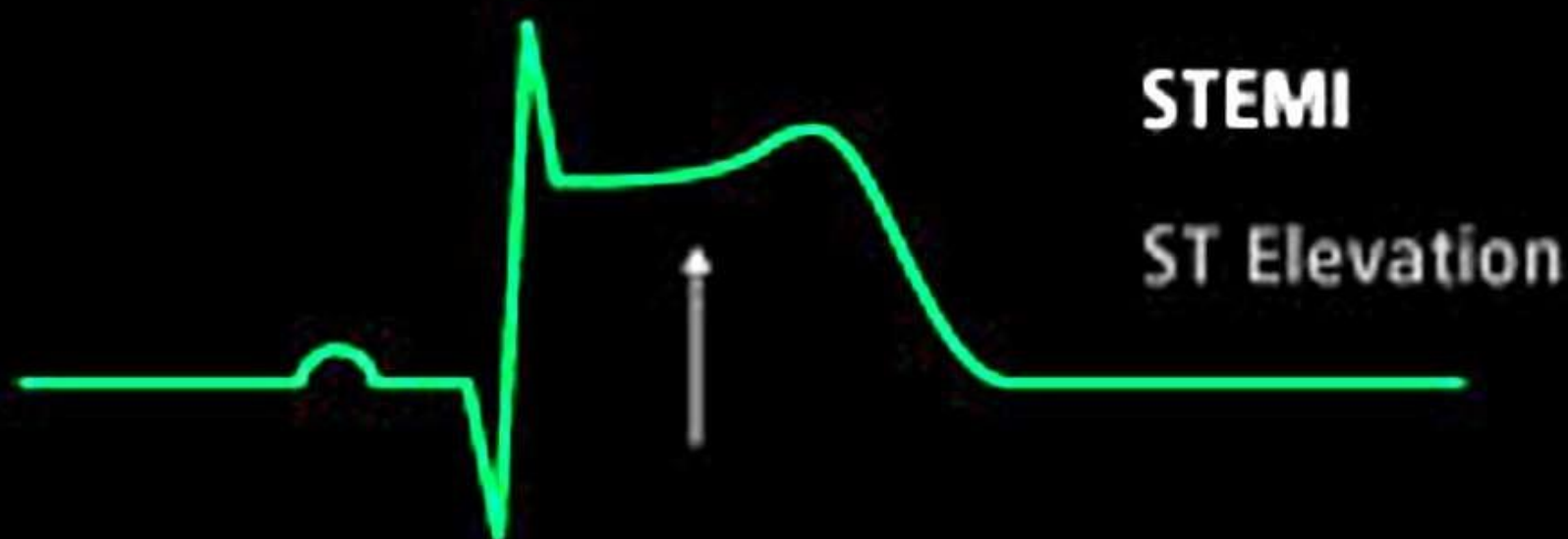
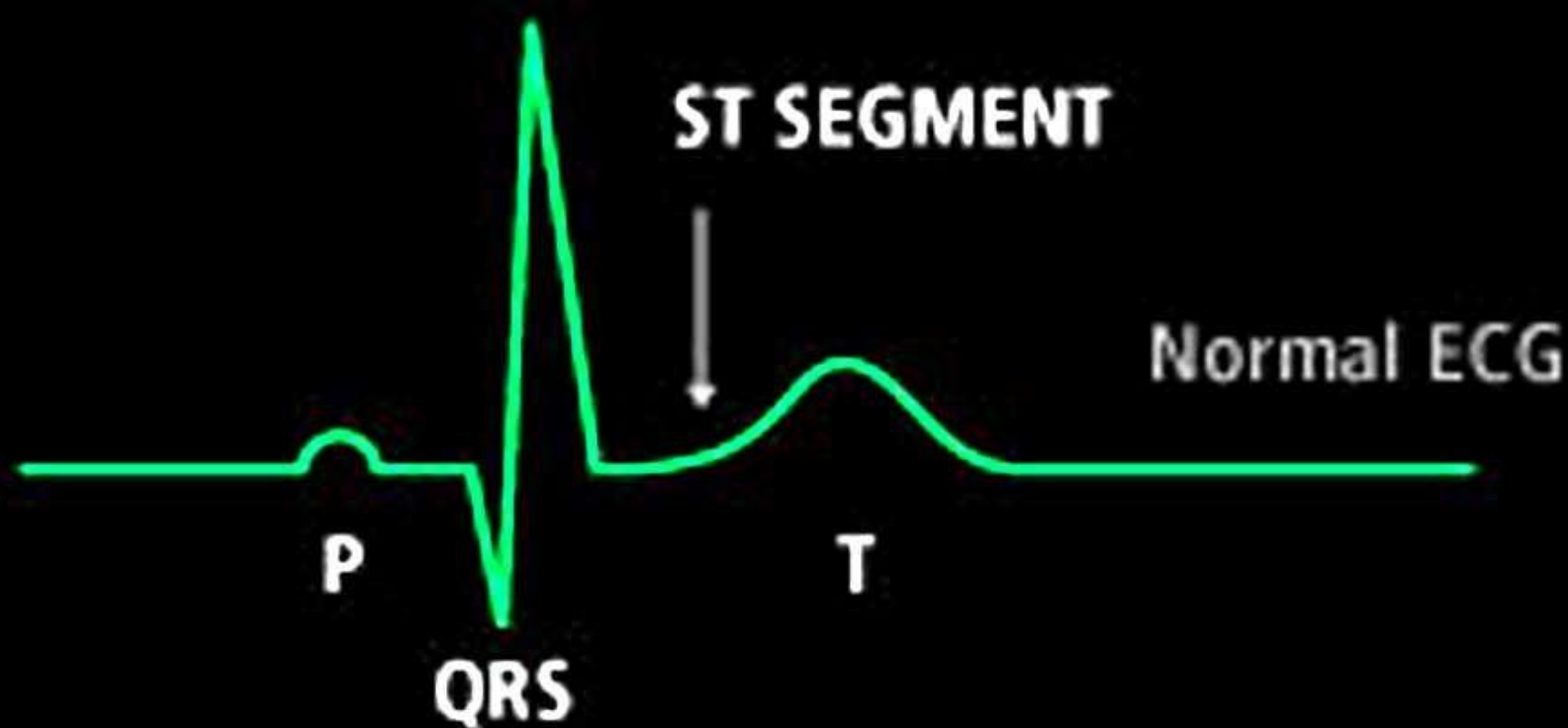




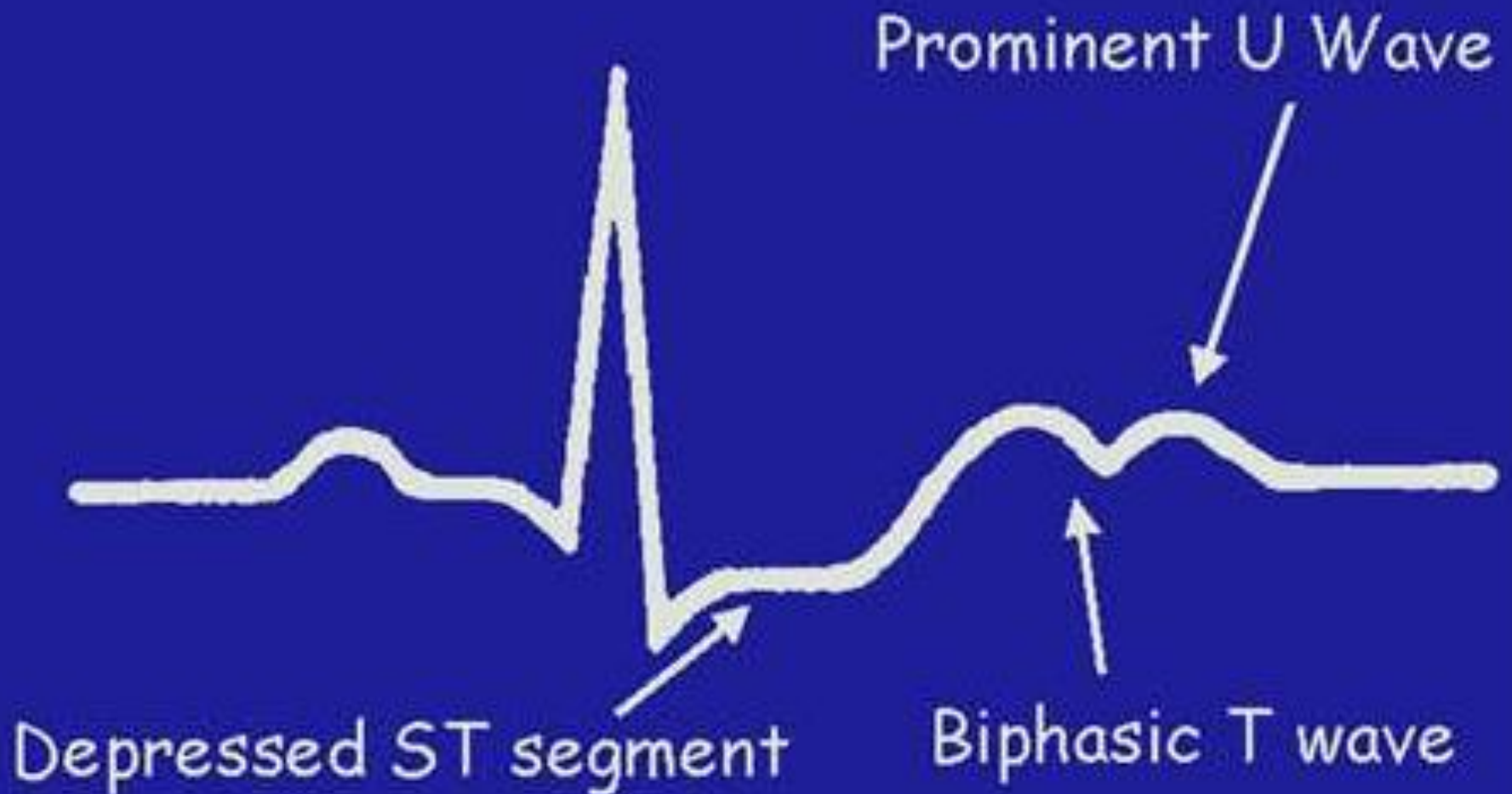
a : Amplitude Gelombang T  
 T : Gelombang T

# Yang dinilai Segmen ST

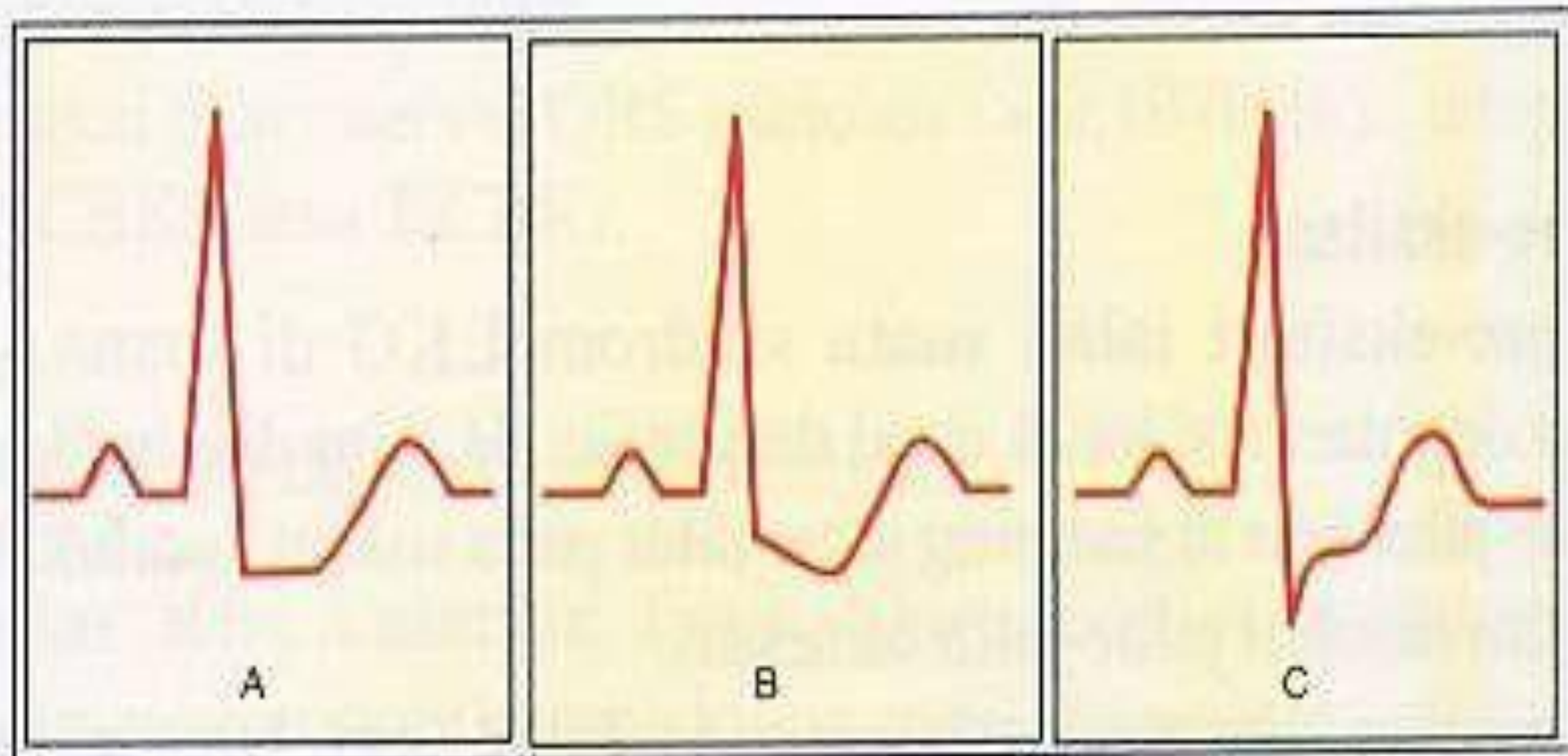
- Normal: berada di garis isoelektrik
- Elevasi (berada di atas garis isoelektrik, menandakan adanya infark miokard)
- Depresi (berada di bawah garis isoelektrik, menandakan iskemik)



# ECG Pattern of Hypokalemia





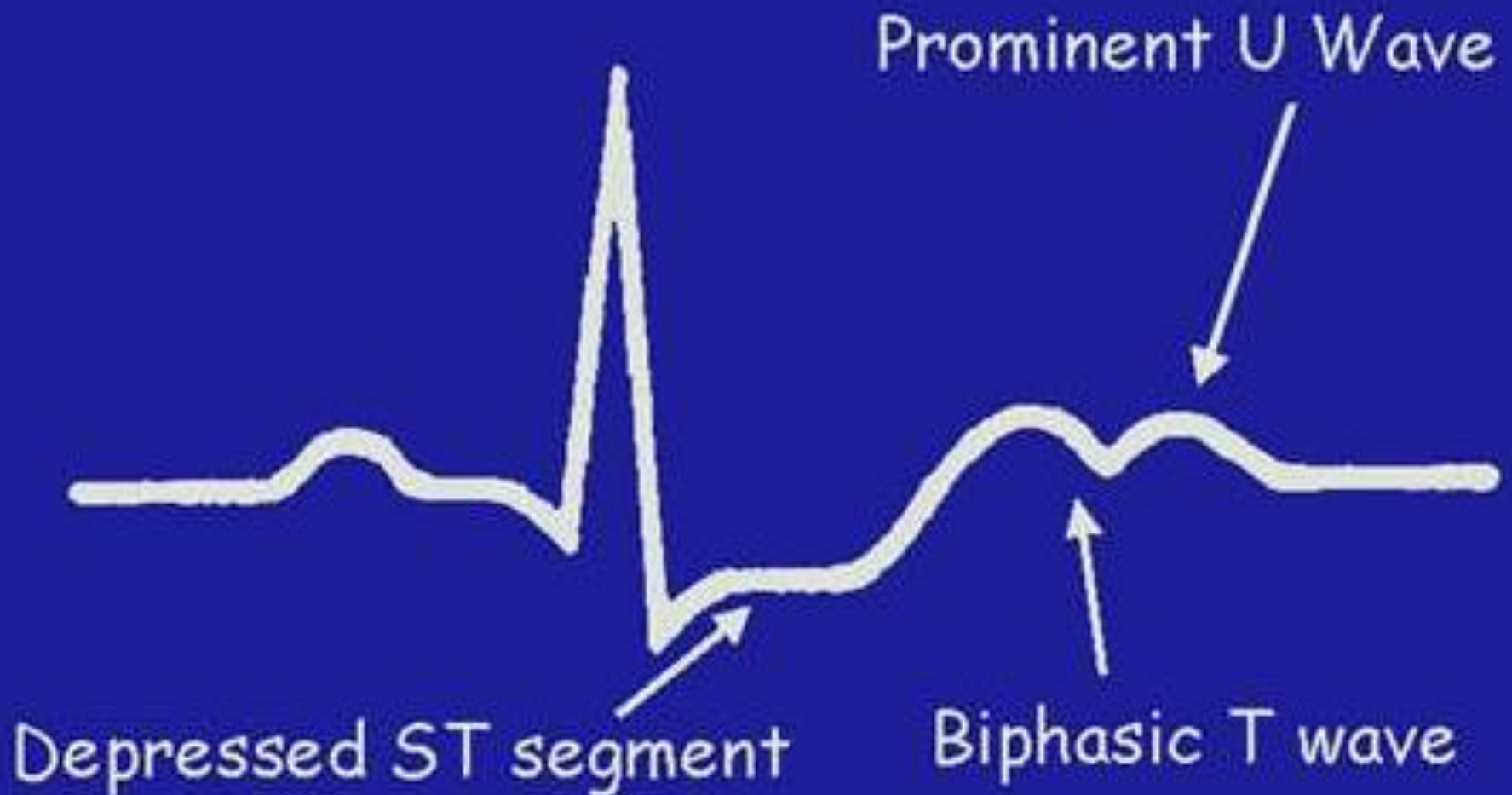


- Gambar 41.** Depresi ST pada iskemia miokard
- a. Depresi ST horisontal, spesifik untuk iskemia
  - b. Depresi ST landai ke bawah, spesifik untuk iskemia
  - c. Depresi ST landai ke atas, kurang spesifik untuk iskemia

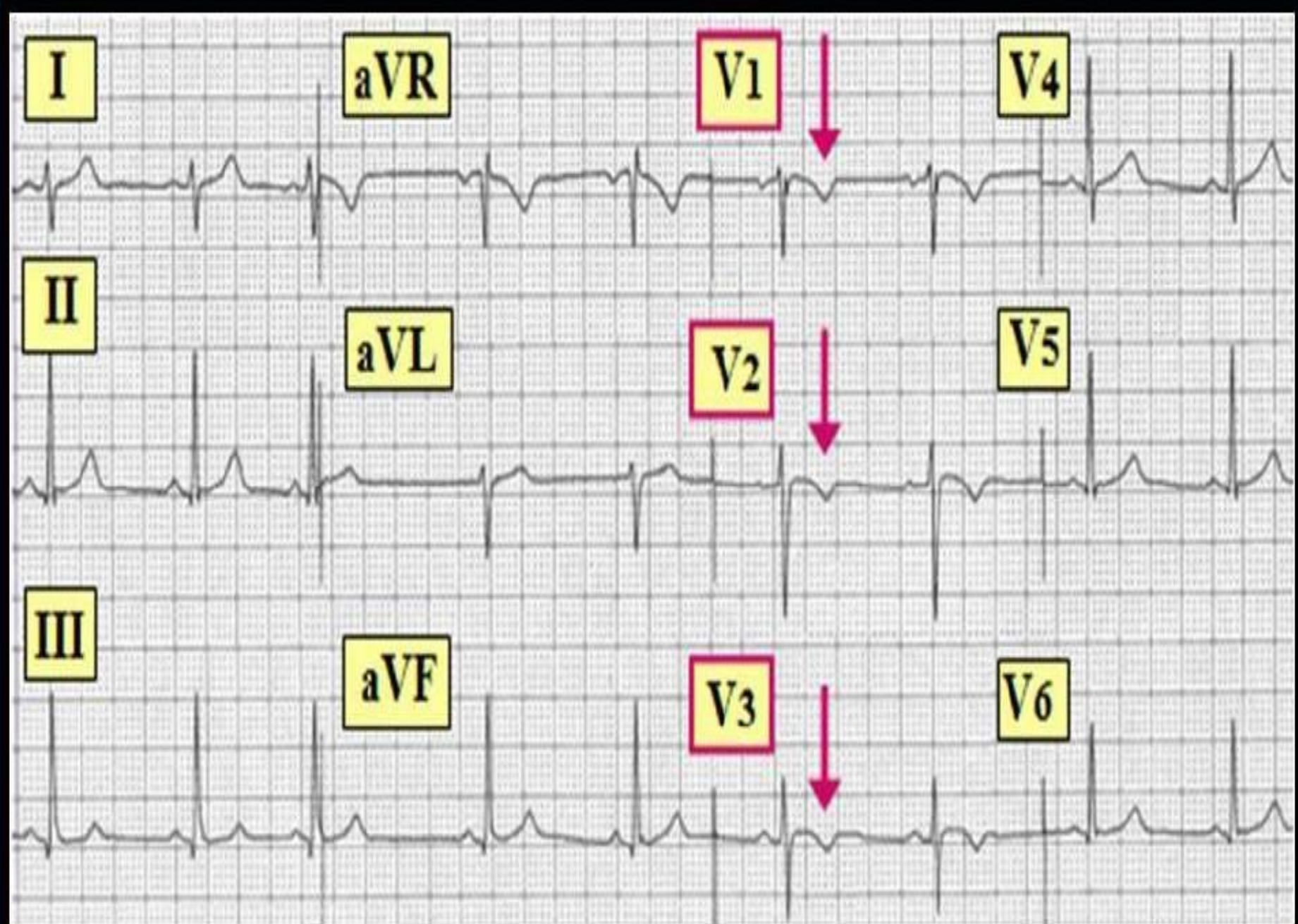
# GELOMBANG T

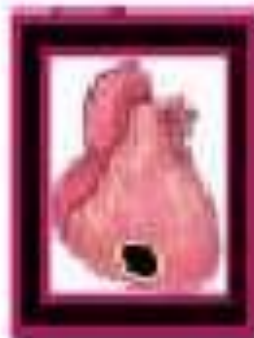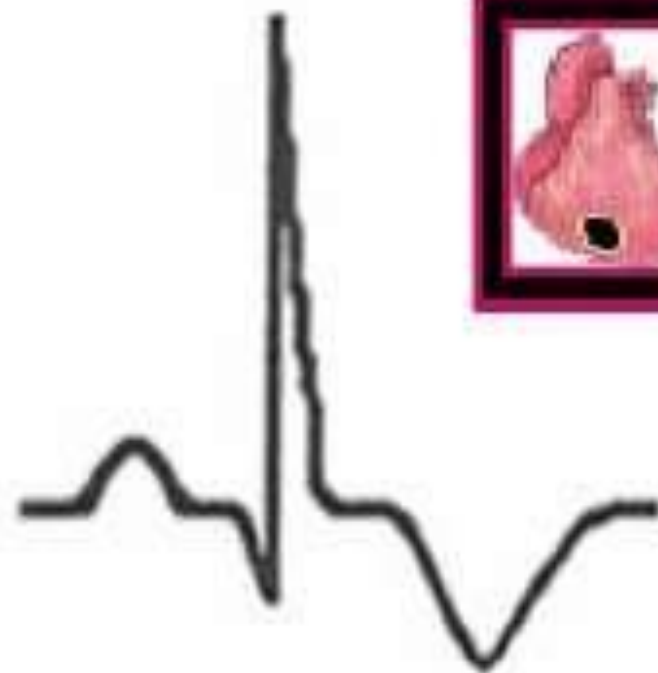
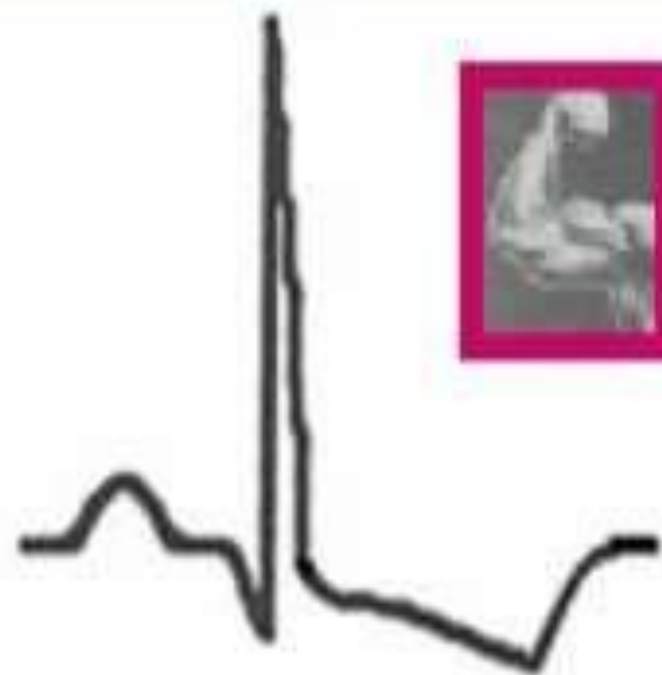
- Normal: positif di semua lead kecuali aVR
- Bifasik di lead III, aVL, V1 (dominan +)
- Nilai normal amplitudo (tinggi) : < 10 mm di lead precordial, < 5 mm di lead ekstremitas
- Inverted: negatif di lead selain aVR (T inverted menandakan adanya iskemik)

# ECG Pattern of Hypokalemia









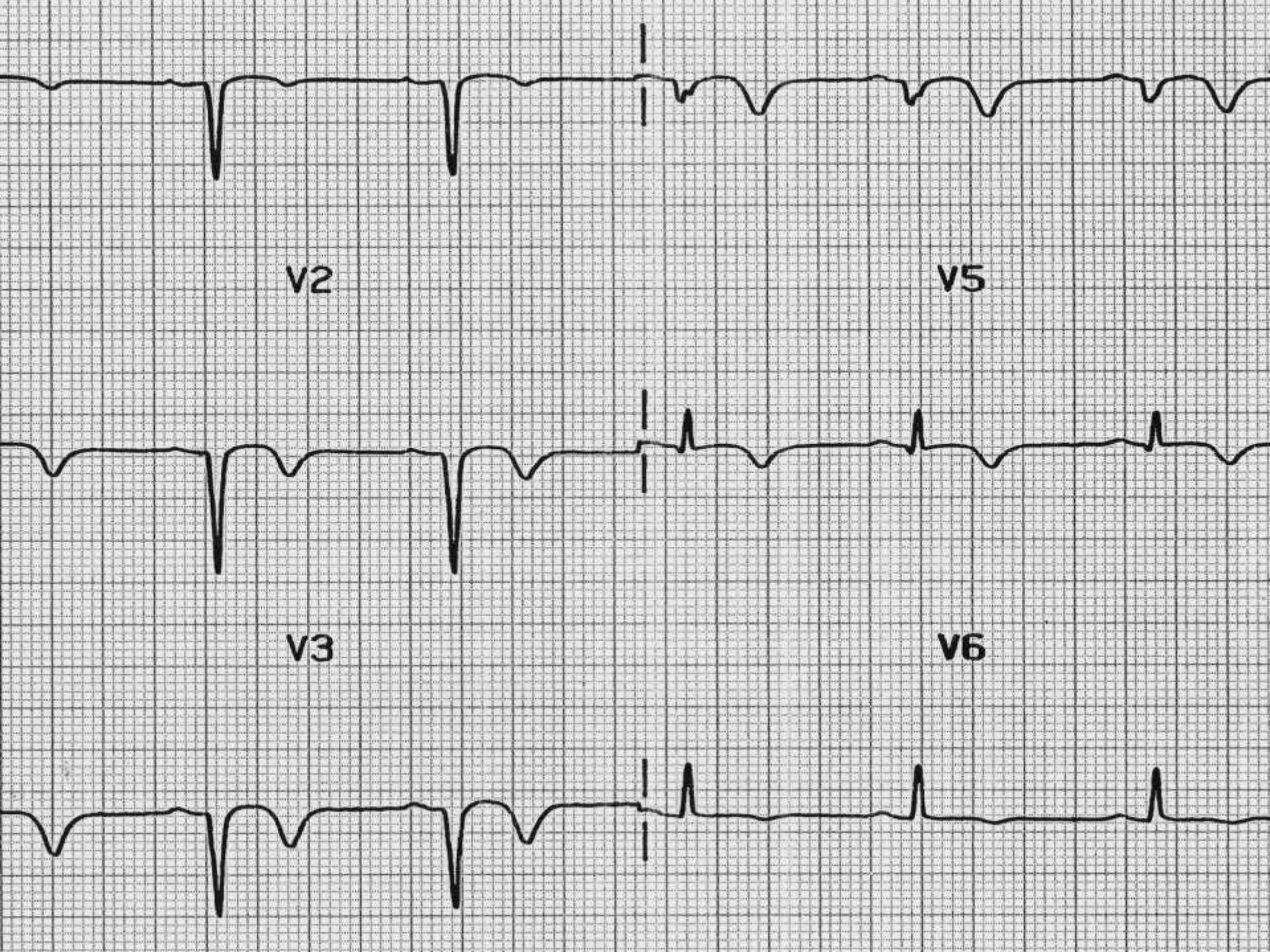
***“Strain”***

**Ischemia**

# STARAIN

- Depresi asimetris segmen ST diikuti inverted gelombang T yang lebar, keadaan tersebut disebut gambaran pola strain VD. Pada beberapa kasus pola strain VD gelombang T dapat dalam sekali. Pola strain VD kronik dijumpai pada PJH (penyakit jantung Hipertropi) yang lama, sementara itu pola strain VD akut dapat terjadi pada keadaan peningkatan tekanan darah yang mendadak.

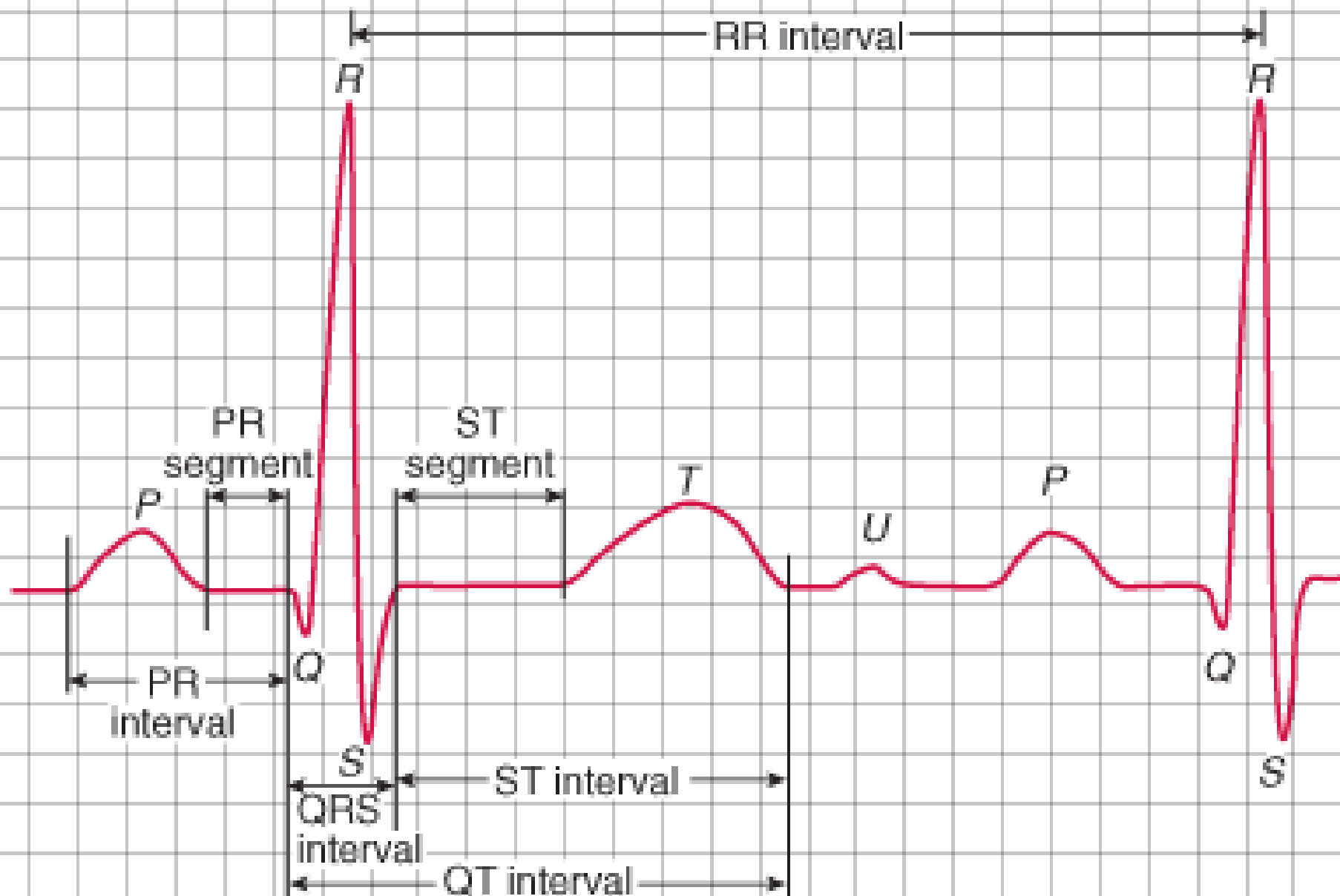




# GELOMBANG U

- Perpanjangan gelombang T yang menunjukkan repolarisasi ventrikel dari awal sampai akhir. Gelombang ini kadang ada kadang tidak. Hanya muncul sewaktu waktu dan tidak memberikan kelainan klinis, namun bisa terdapat pada keadaan patologis.
- Gelombang U tegak lurus, lebih tinggi dibanding gelombang T pada sadapan yang sama, terutama pada sadapan V2-v4. Kelainan ini dapat terjadi pada hipokalemia.

mm/sec.



mm/mV 1 square = 0.04 sec/0.1mV

# Langkah Interpretasi:

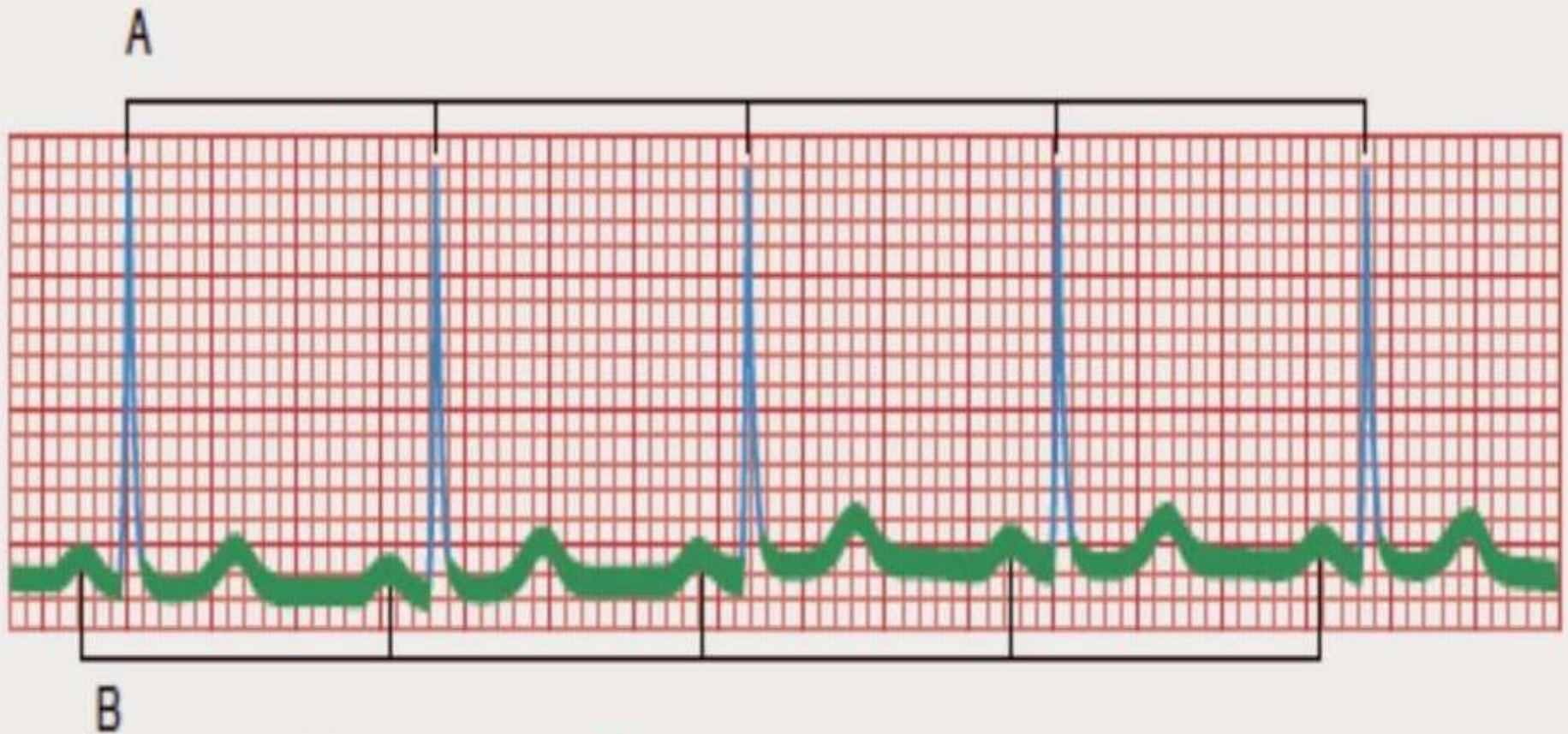---

- Rhythm
- Rate
- Axis
- Hypertrophy
- Ischemia
- Infarct

# Rhythm (irama)

- Normal Sinus Rhythm (60-100 x/m) → reguler
- Sinus Bradikardia
- Sinus Takikardia
- Sinus Aritmia → irreguler



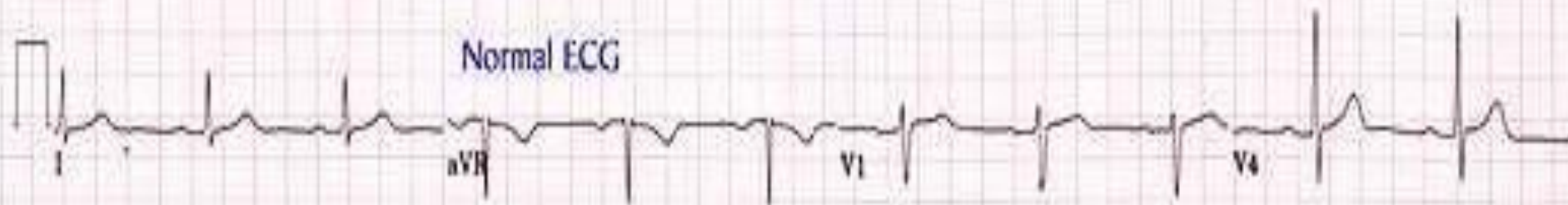


Menentukan Ritme:

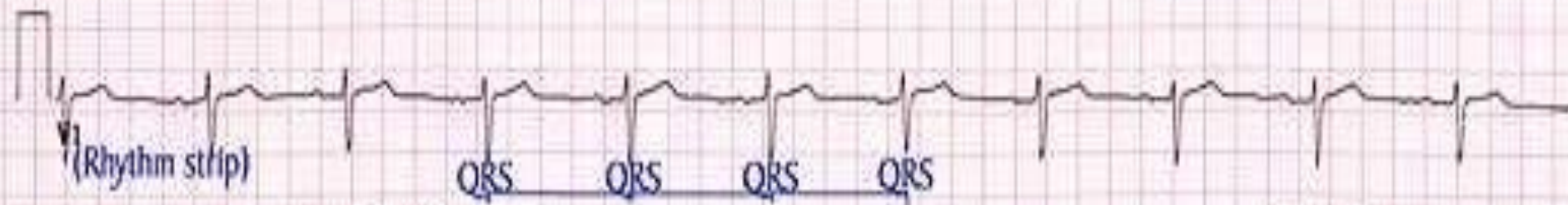
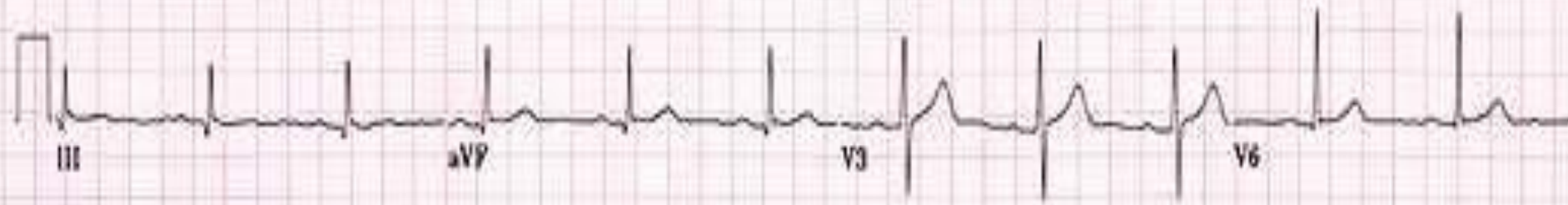
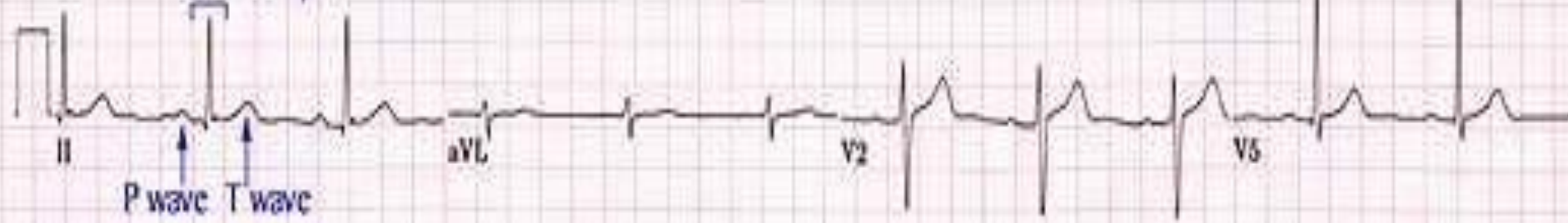
A. Jarak yang sama antar Gelombang R  
dan

B. Jarak yang sama antar Gelombang P

Normal ECG



QRS complex





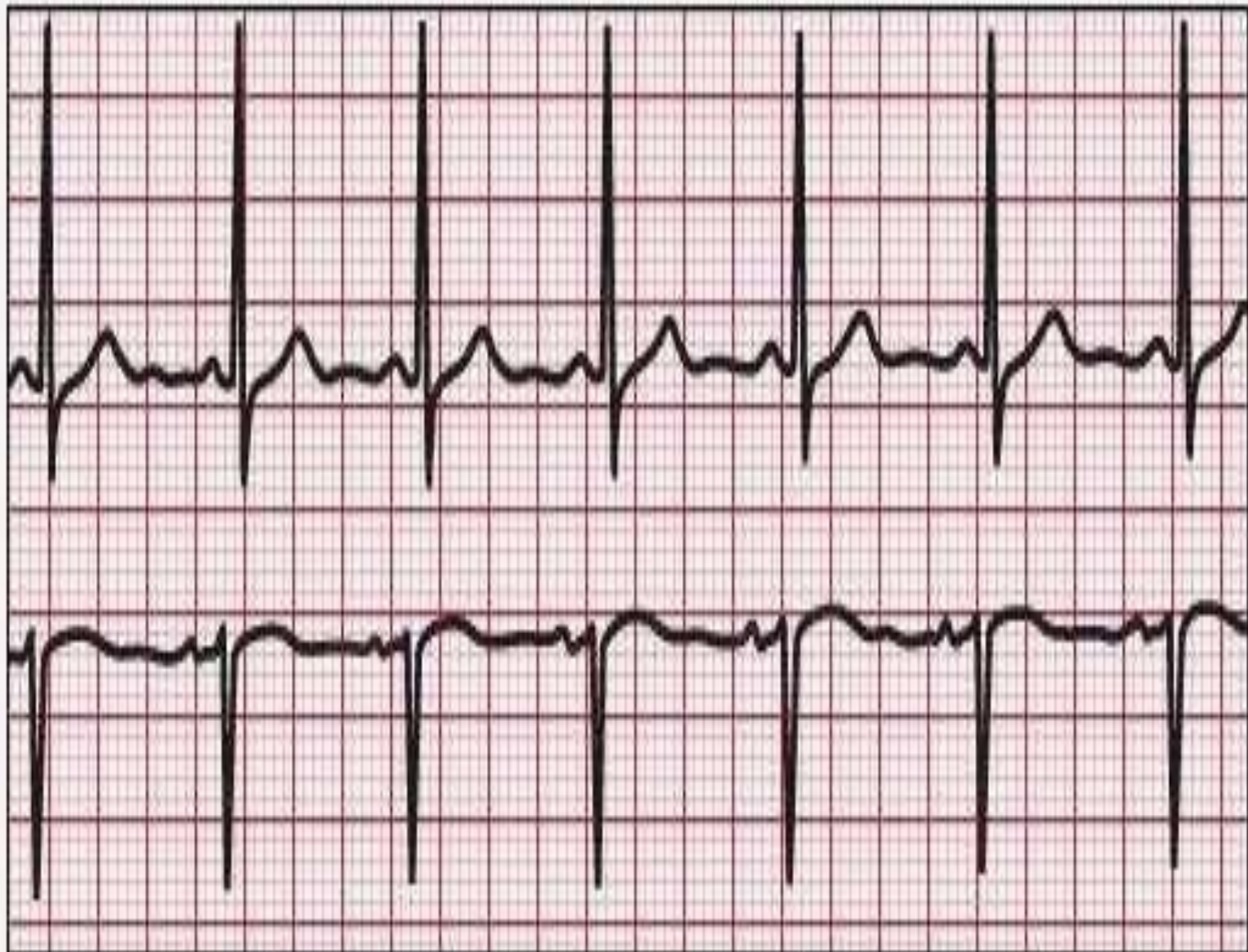
## Contoh Penentuan Sinus Bradikardi

Gambar Gelombang EKG dibawah ini menggambarkan ciri dari sinus bradikardi. Perhatikan dan bedakan karakteristiknya!

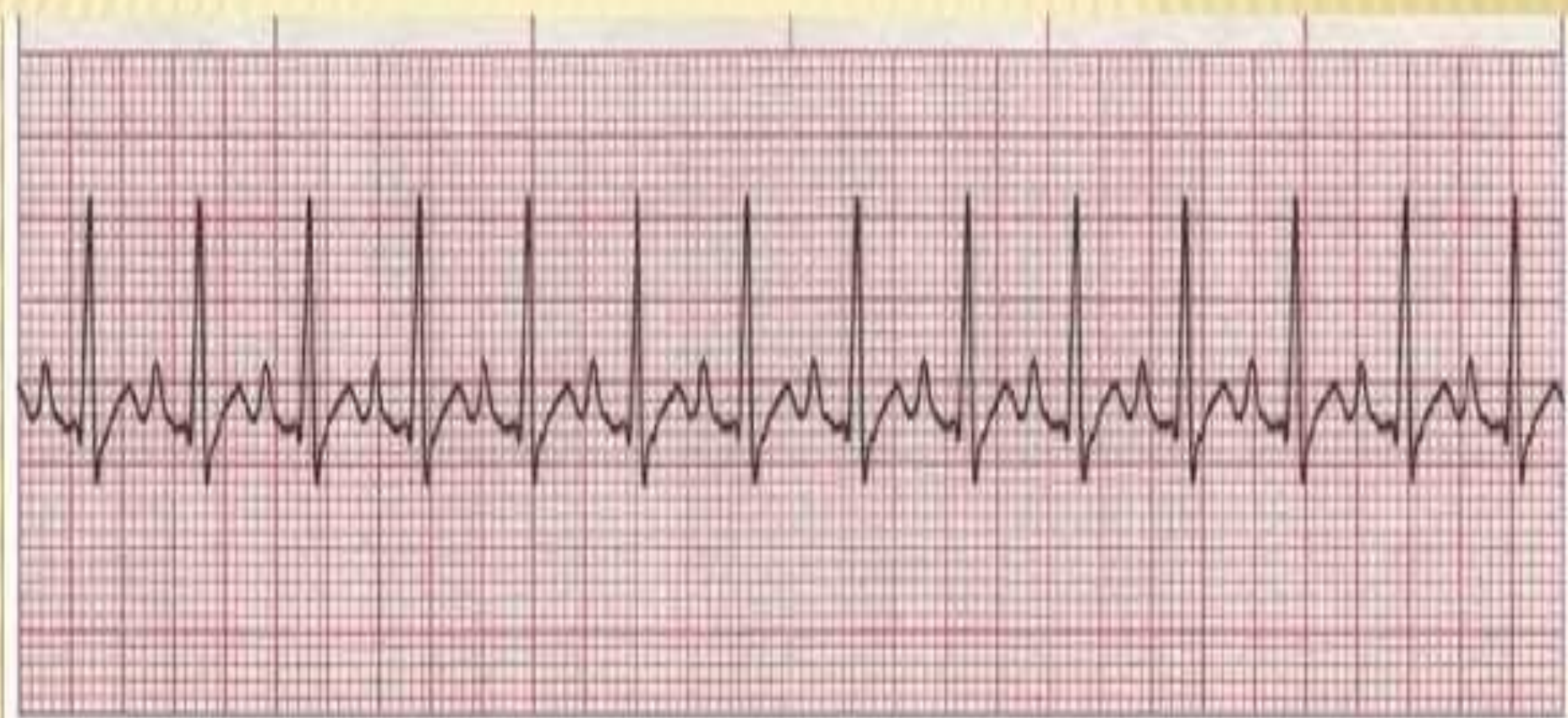
Normal, gelombang P mengawali kemunculan setiap QRS kompleks

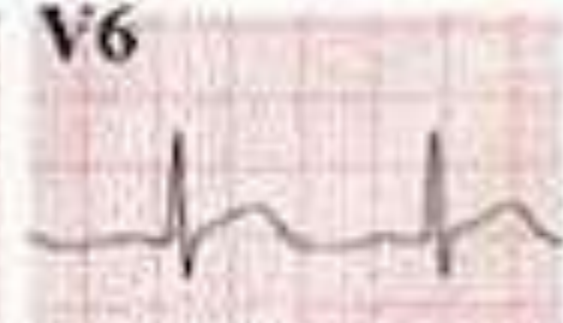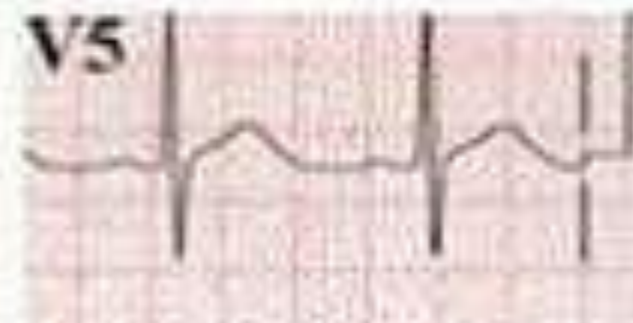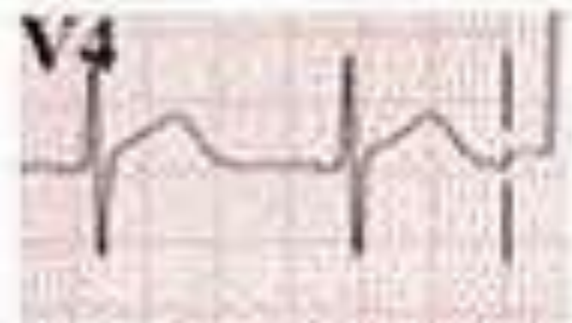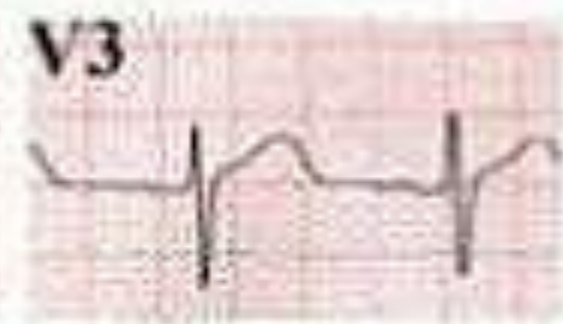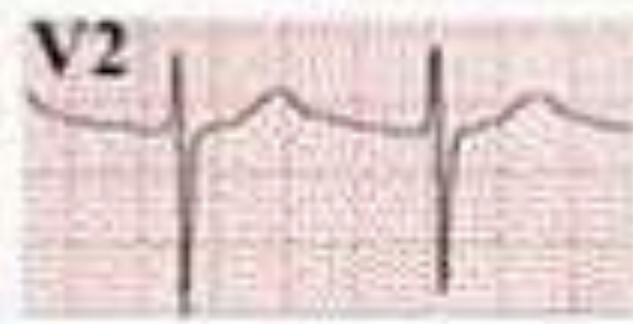
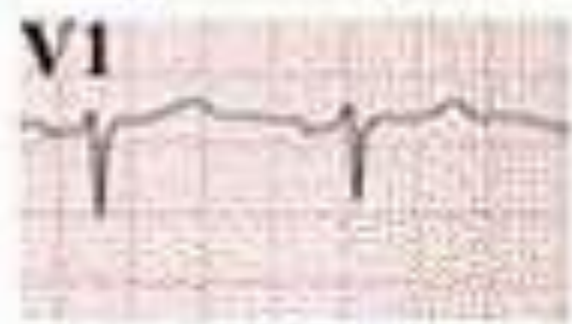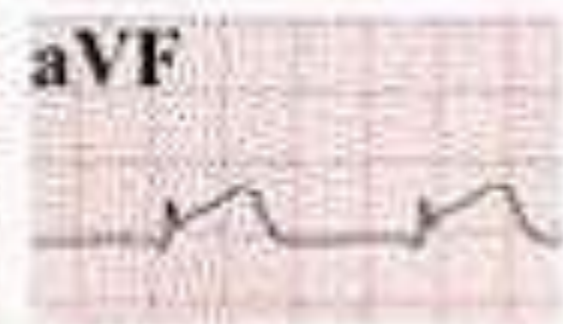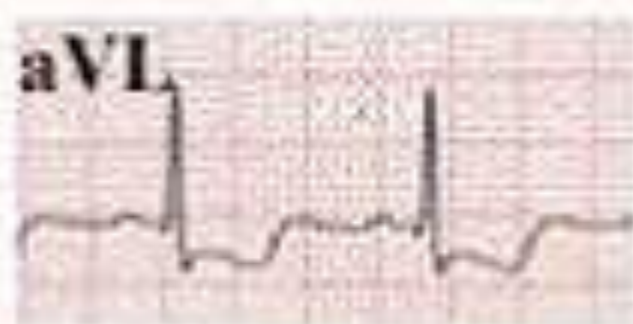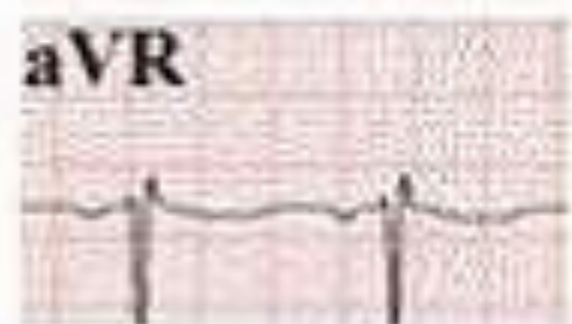
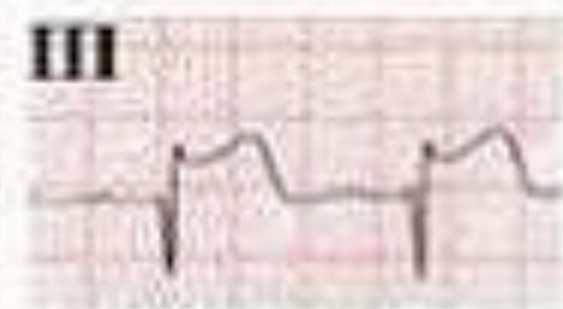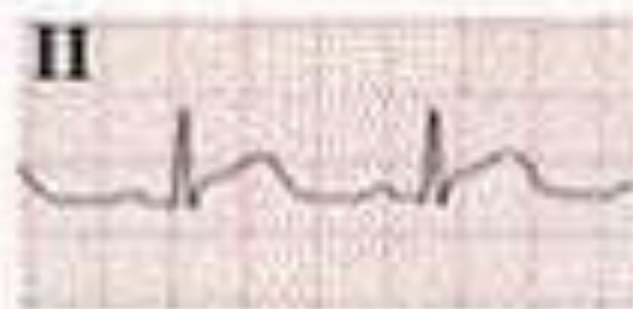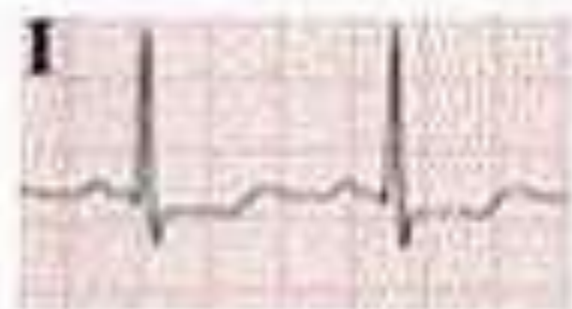Ritme (irama) regular dengan Kecepatan HR dibawah 60 kali/ menit

- Rhythm: Regular
- Rate: 48 beats/minute
- P wave: Normal
- PR interval: 0.16 second
- QRS complex: 0.08 second
- T wave: Normal
- QT interval: 0.50 second
- Other: None

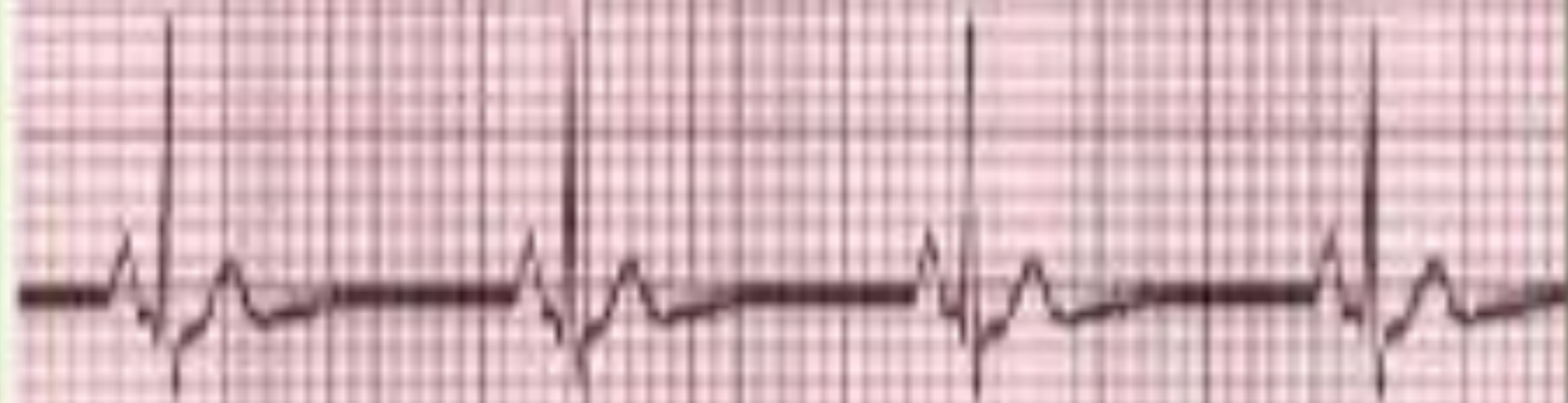


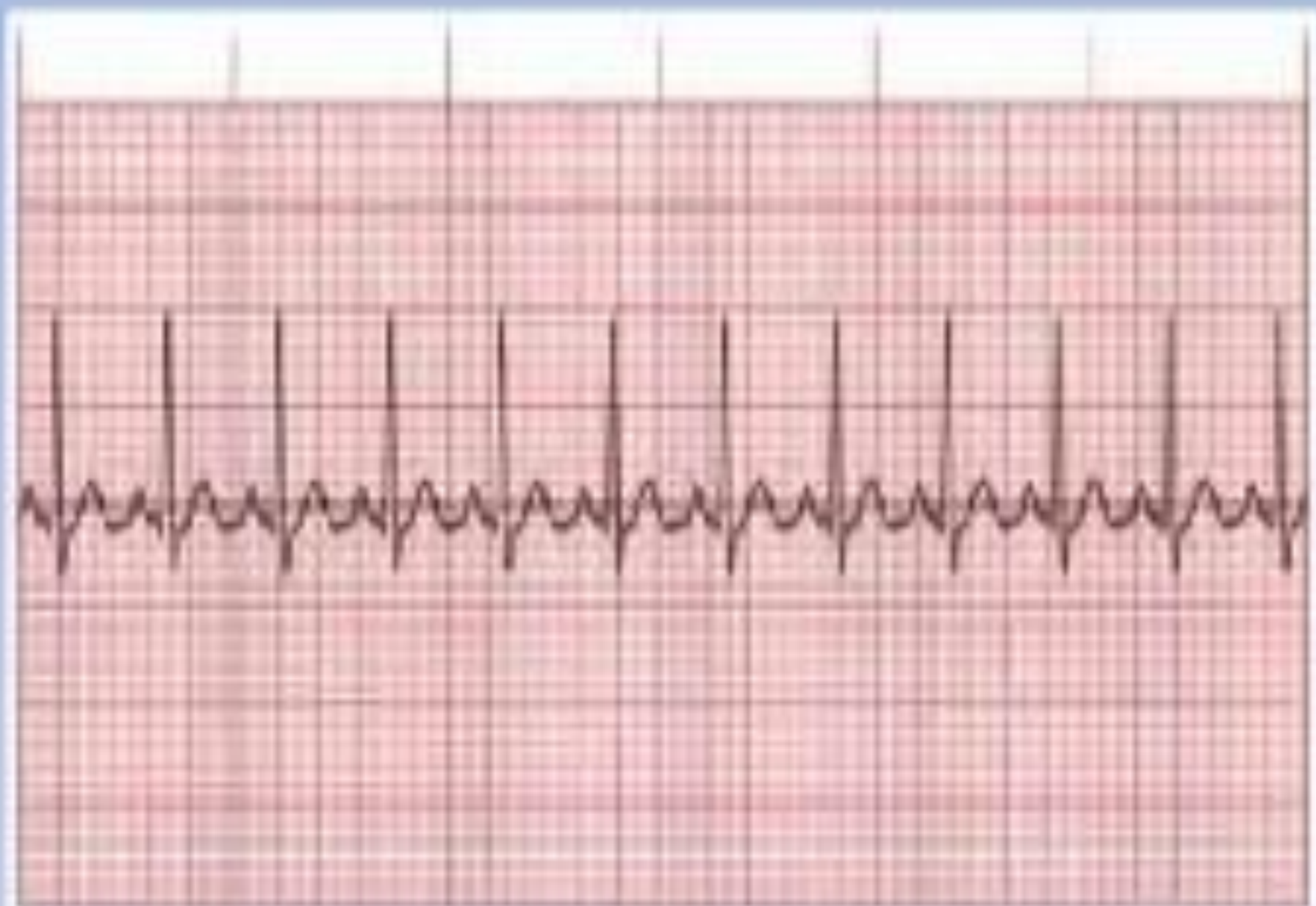












# FREKUENSI JANTUNG (RATE)

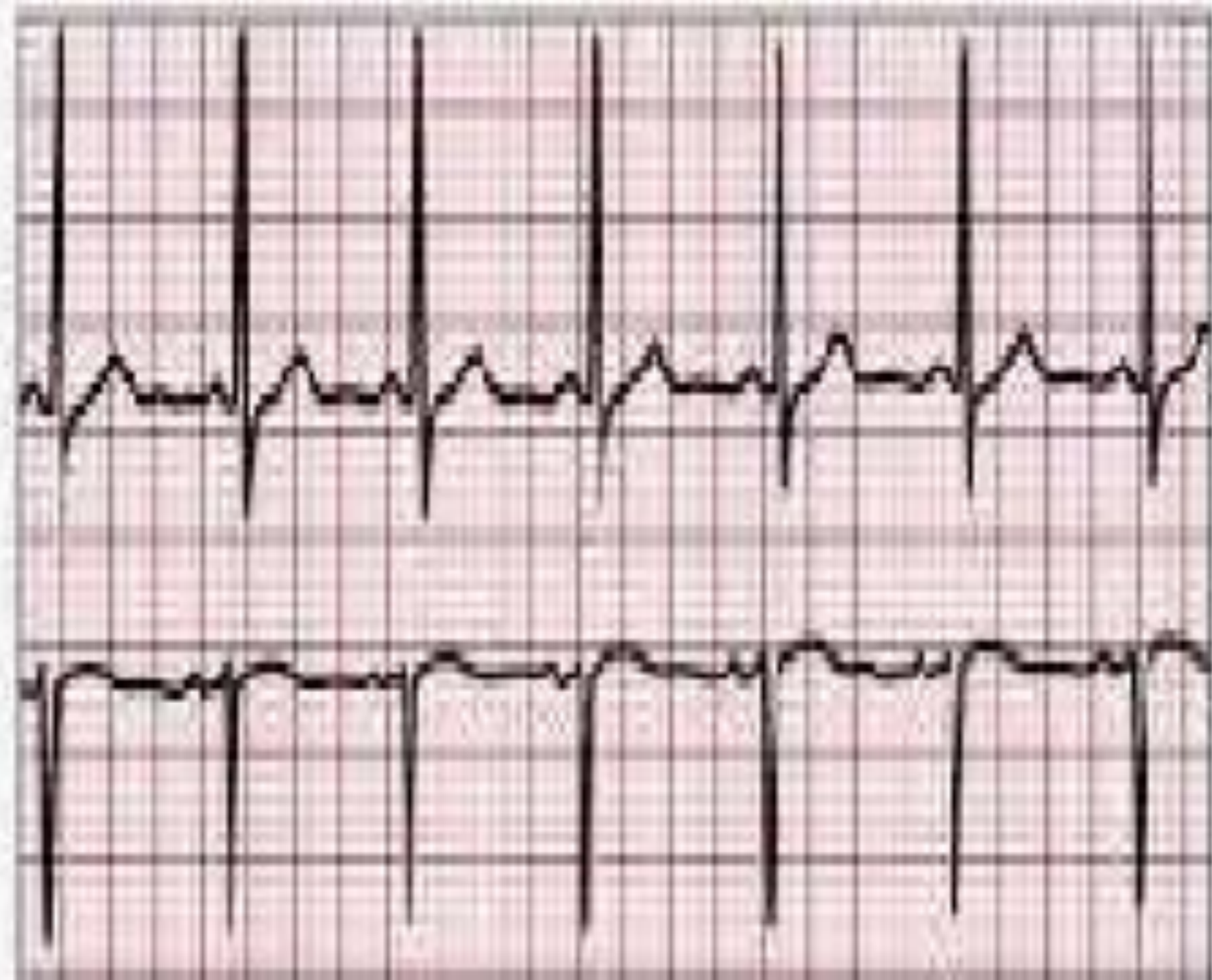
1.  $HR = 1500 / x$

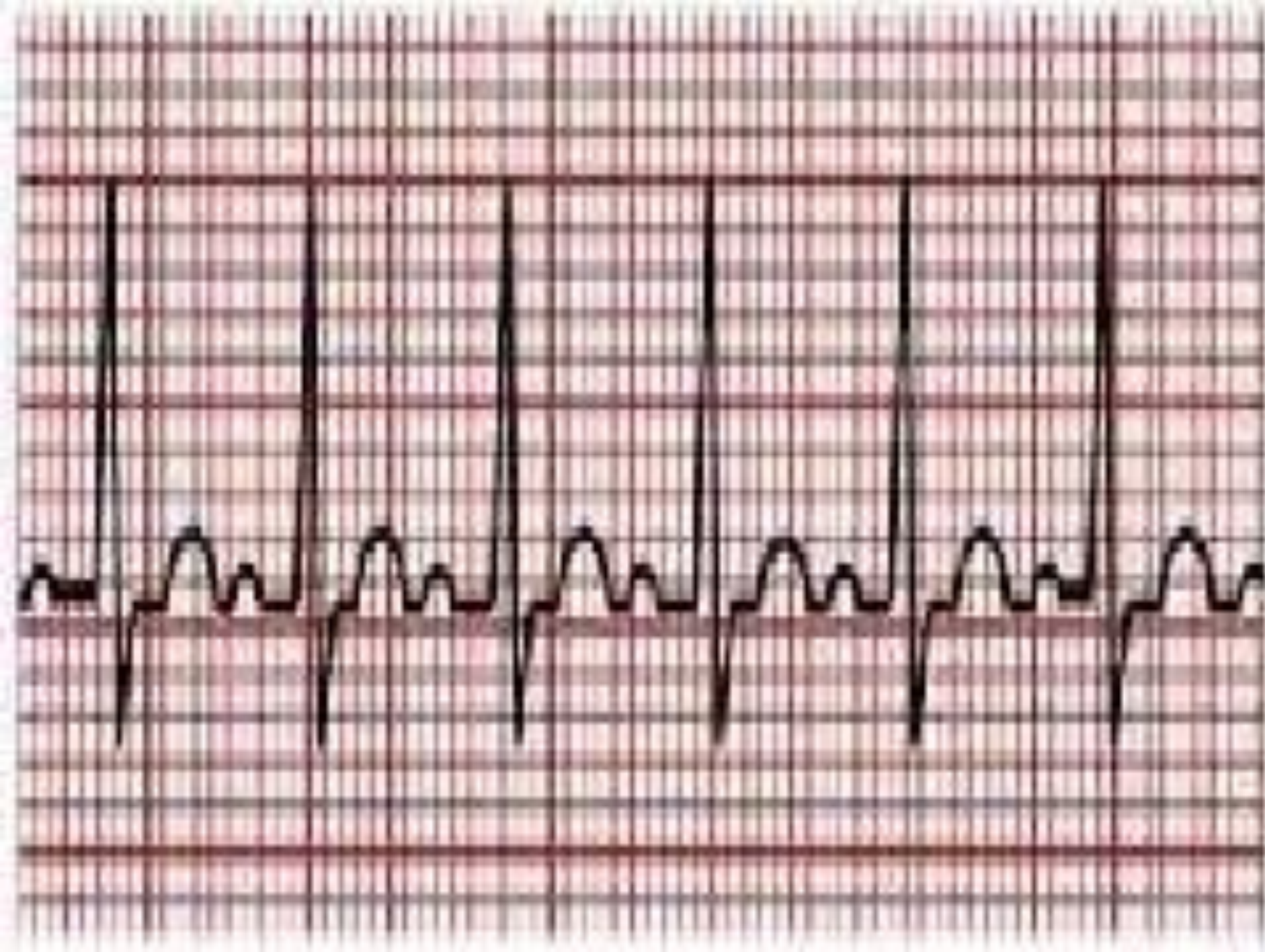
$x$  = jumlah kotak kecil antara gelombang R yang satu dengan gelombang R setelahnya.

2.  $HR = 300 / y$

$y$  = jumlah kotak sedang antara gelombang R yang satu dengan gelombang R setelahnya. (jika tidak pas boleh dibulatkan ke angka yang mendekati, berkoma juga ga masalah)

3.  $HR = \text{Jumlah QRS dalam 6 detik} \times 10 \rightarrow \text{irregular.}$



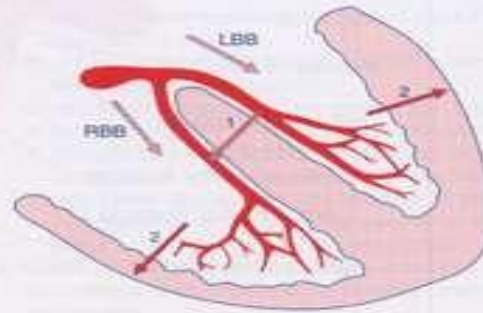
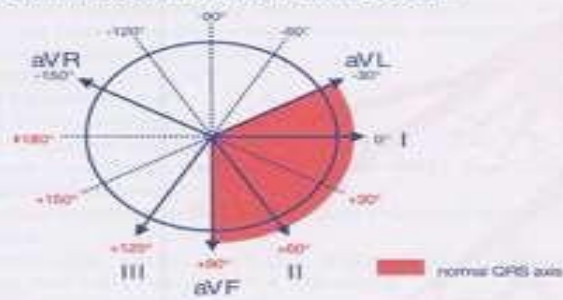



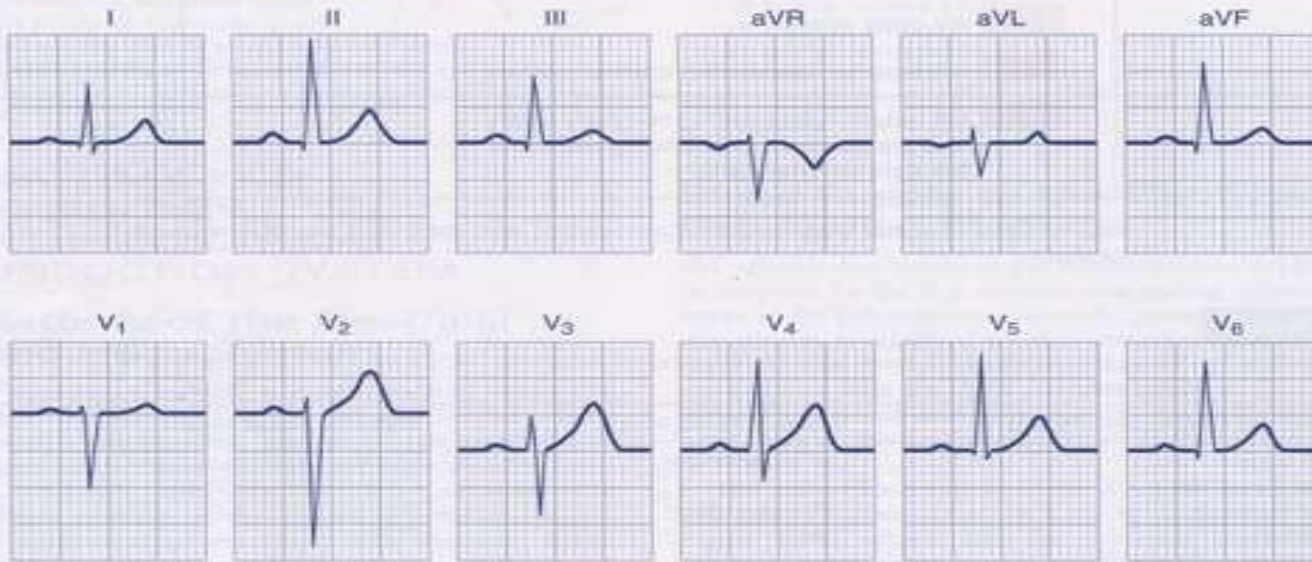




### Normal Bundle Branch Conduction



with an intact interventricular septum



without an intact interventricular septum

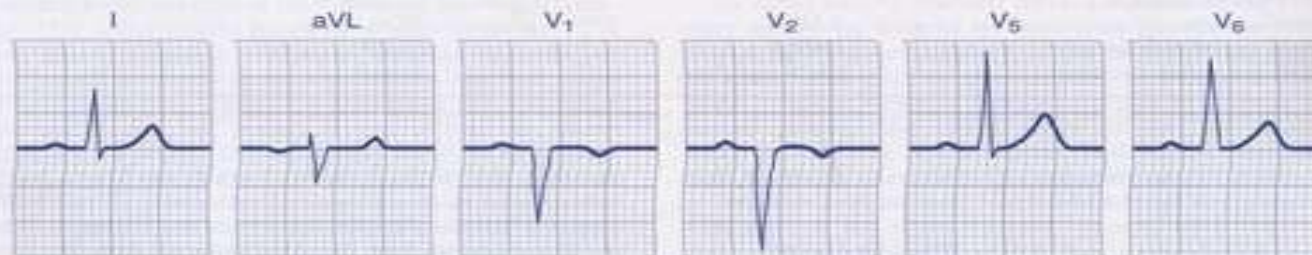


Figure 13-2 Normal sinus rhythm with normal bundle branch conduction.